

## HIPERTIROIDISMUL NEONATAL – CONSIDERAȚII PE MARGINEA A TREI CAZURI

Dr. Ramona Stroescu<sup>1,2</sup>, Dr. Elena Pop<sup>1</sup>, Dr. Monica Mărăzan<sup>1,2</sup>,  
Dr. Teofana Bizerea<sup>2</sup>, Prof. Dr. Ioana Micle<sup>1,2</sup>

<sup>1</sup>Clinica 1 Pediatrie, Spitalul de Urgență pentru Copii „Louis Țurcanu“, Timișoara

<sup>2</sup>Universitatea de Medicină și Farmacie „Victor Babeș“, Timișoara

### REZUMAT

**Introducere:** hipertiroidismul neonatal apare la nou-născuții din mamă cu Graves Basedow, frecvența bolii fiind de 1:70. Scopul lucrării: sublinierea complicațiilor ce pot să apară la nou-născuții proveniți din aceste mame.

**Material și metodă:** prezentarea a trei nou-născuți provenind din sarcini cu risc (mame cunoscute cu Graves) diagnosticați cu hipertiroidism neonatal. Starea la internare și evoluția cazurilor au fost diferite, în funcție de tratamentul urmat/sau nu și de titrul de anticorpi (TSI) al mamei pe parcursul sarcinii. La primul caz, internat la vârsta de o zi cu tireotoxicoză, mama a întrerupt tratamentul pe parcursul sarcinii. La cazurile cu tratament urmat, TSI-ul mamei pe parcursul sarcinii a fost diferit: nou-născutul provenind din mamă cu TSI mare a dezvoltat inițial hipotiroidism subclinic datorită pasajului transplacentar de antitirodine orale, ulterior dezvoltând simptomatologie clinică de hipertiroidism (agitație, tahicardie, curbă ponderală staționară). Tireotoxicoza mamei greu controlabilă medicamentos la cazul trei a influențat dezvoltarea intrauterină a fătului (vârsta gestațională = 33 săptămâni). TSI-ul relativ mic pe tot parcursul sarcinii a determinat o formă ușoară de hipertiroidism la aces nou-născut. Evoluția a fost favorabilă cu normalizarea funcției tiroidiene; la vârsta de 3 luni anticorpii materni nu au mai fost detectați la sugari.

**Discuții:** Tireotoxicoza la nou-născut constituie o urgență; tratamentul antitiroidian la mamă are un rol esențial; dozele mari cresc riscul hipotiroidismului perinatal. Gravitatea simptomatologiei este dată de titrul de anticorpi (TSI) ce traversează placentă.

**Concluzii:** Monitorizarea nou-născutului provenit din mamă cu boala Graves este esențială; ea trebuie începută din perioada intrauterină și continuată până la vârsta de 3-6 luni. Menținerea eutiroidiei atât la mamă, cât și la nou-născut este dificil de obținut și necesită o colaborare interdisciplinară.

**Cuvinte cheie:** nou-născut, hipertiroidism neonatal tranzitor, boala Graves Basedow

### INTRODUCERE

Boala Graves Basedow și tiroidita Hashimoto sunt principalele afecțiuni autoimune tiroidiene ale gravidei, care pot afecta fătul și ulterior nou-născutul. Diferențierea lor se face prin determinarea titrului de anticorpi. Anticorpii „thyroid stimulating immunoglobulin“ (TSI) diferențiază cu certitudine cele două boli, fiind absenți în tiroidita Hashimoto, și mult crescuți în boala Graves, pe când anticorpii antitiroperoxidază (ATPO) și anticorpii antitiroglobulină (ATG), sunt anticorpi citotoxici responsabili de distrugerea țesutului tiroidian, foarte mult crescuți în tiroidita Hashimoto, comparativ cu boala Graves (1,2).

Patologia endocrină a nou-născutului poate afecta serios starea de sănătate a acestuia, punându-i în pericol viața, dacă nu este descoperită și tratată cât mai precoce.

Hipertiroidismul neonatal în forma sa severă (tireotoxicoza) poate reprezenta un asemenea risc (6). De obicei (80%), tireotoxicoza neonatală este cauzată de pasajul transplacentar liber de anticorpi TSI de la o mamă cu boală Graves-Basedow (1,3,6).

Deși frecvența hipertiroidismului congenital este scăzută – 1:70, rata mortalității la nou-născuții netratați este de 16-25% (6,16), cauza decesului putând fi insuficiența cardiacă, și/sau tulburările electrolitice datorate diareei ce apare în urma peristaltismului accelerat din cadrul bolii. Cel mai

Adresa de corespondență:

Dr. Ramona Stroescu, Spitalul de Urgență pentru Copii „Louis Țurcanu“, Str. Dr. Iosif Nemoianu, Nr. 2, Timișoara

adesea însă, hipertiroidismul neonatal are un caracter tranzitor, în medie 3-6 luni de la naștere, în funcție de „clearance-ul“ anticorpilor materni din circulația nou-născutului.

În funcție de simptomatologie, hipertiroidismul congenital prezintă trei forme (ușoară, medie și severă). Tratamentul este simptomatic în formele ușoare și medii, iar în formele severe în care apar insuficiența cardiacă, exoftalmia, gușa, se impune tratament cu anti-tiroidiene de sinteză (2, 3, 6).

Tratamentul mamei pe parcursul sarcinii cu anti-tiroidiene de sinteză (ATS) influențează, de asemenea, statusul hormonal al fătului. Acestea străbat placentă și pot afecta funcția tiroidiană a fătului, putând produce hipotiroidism și, uneori, gușă. Efectul dozelor ce normalizează nivelul seric hormonal la mamă este diferit la făt. La făt, FT4 seric poate fi mai scăzut decât cel matern, iar TSH-ul fetal crescut prin feed-back, deoarece metabolizarea medicamentelor de către făt este mult mai lentă (3,4,6,10).

Coroborând aceste riscuri, scopul tratamentului în sarcină este de a menține nivelul hormonilor materni la valori cât mai apropiate de normal, cu o doză minimă de medicament.

## SCOPUL LUCRĂRII

Sublinierea problemelor de diagnostic și a complicațiilor care pot să apară în absența unei atente monitorizări a unui nou-născut provenit dintr-o mamă cu boală Graves-Basedow.

## PREZENTAREA CAZURILOR

### Cazul 1

Nou-născutul C.T., sex masculin, provenit din genitori tineri, se internează la vârsta de o zi în Clinica I Pediatrie Timișoara în urmă cu 25 de ani prezentând: agitație extremă, alterarea stării generale, scaune frecvente.

Istoricul bolii relevă faptul că mama a fost diagnosticată cu boala Graves înainte de sarcină și că pe tot parcursul sarcinii aceasta a întrerupt din proprie inițiativă tratamentul. Nu se cunosc valorile hormonale (TSH, FT4) ale mamei pe parcursul sarcinii.

Din antecedentele personale fiziologice reținem GI, PI născut la vârsta gestațională = 32 săptămâni, Gn = 1350 g (sub percentila 3).

Examenul obiectiv la internare a relevat un nou-născut cu o greutate mică (1.350 g), țesut celular dispărut la nivelul membrelor și a toracelui, cu bula lui Bichat păstrată, stare generală influențată,

extrem de agitat, exoftalmie impresionantă, tegumente palid-icterice, marmorate, cu tulburări trofice, polipneic – 60 respirații/min., tahicardic – alura ventriculară (AV) – 240 b/min.; tranzit intestinal accelerat, hiperexcitabil, tremurături mentoniere și clonii la membrele inferioare, reflexe arhaice extrem de vii. (Fig. 1)

Evaluarea imunologică în urmă cu 25 de ani nu a fost posibilă, iar evaluarea hormonală a arătat un TSH extrem de mic (<0,0015 uU/ml V.N. 0,5-5) FT3 și FT4 mari (FT3 15 pg/ml V.N. 3,7-4, FT4 13,3 ng/dl V.N. 0,7-1,5)

Paraclinic (EKG), evidențiază prezența tahicardiei sinusale la un ritm de până la 255 bătăi/min.

La vremea aceea a urmat tratament cu Lugol, antiaritmice digitale și sedative, cu evoluție lent favorabilă.

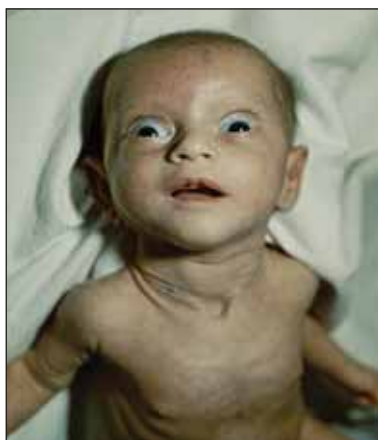

FIGURA 1. Aspectul nou-născutului (caz 1)

### Cazul 2

Nou-născutul P.A., sex masculin, provenit din genitori tineri, GII, PII, vârsta gestațională 39 săptăm., greutate la naștere 3.250 g (percentila 50), talie 50 cm (percentila 50), perimetru cranian 34 cm (percentila 25), indice Apgar 9 se internează la vârsta de 2 săptămâni pentru: agitație, hiperchinezie, retardul creșterii ponderale, icter, tulburări trofice și de circulație periferică.

Din antecedentele heredocolaterale, se remarcă încărcătura de patologie endocrină: bunica maternă cu boală Graves-Basedow, mama diagnosticată în sarcină cu aceeași boală.

Istoricul bolii a relevat că în săptămâna 20 de sarcină, mama a fost diagnosticată cu boală Graves. A primit tratament cu Thyamazol până în săptămâna 37, apoi cu Propilthiouracil.

Monitorizarea imunologică și hormonală în sarcină a depistat o valoare crescută a TSI, de 38,8 UI/ml (valori normale < 2 UI/l), în a 31-a săptămână de sarcină.

**TABELUL 1.** *Tratamentul și monitorizarea imunologică și hormonală în sarcină*

	Săpt. 20 de sarcină	Săpt. 31 de sarcină	Săpt. 34 de sarcină	Săpt. 38 de sarcină
FT4 ( V.N. 0,71-1,85 ng/dl)	5,82 ↑	1,67	1,85	<b>1,63</b>
FT3 ( V.N. 1,8-4,6 pg/ml)	–	5,84 ↑	5,77 ↑	<b>5,58 ↑</b>
TSH (V.N. 0,49-4,67 microU/ml)	0,002↓	0,001↓	–	–
TSI (V.N. < 2 UI/l)	–	<b>38,8↑</b>	–	~
Medicația mamei	Thyrozol			<b>Propilthiouracil</b>
	<b>40 mg/zi 1 lună</b>	<b>20 mg/zi</b>	<b>15 mg/zi</b>	<b>150 mg/zi</b>

La naștere, în sângele de cordon ombilical TSI (33 UI/l), și hormonul tireostimulant hipofizar (TSH) (26,530  $\mu$ U/ml) au fost crescute, iar valoarea FT4 (1,27 ng/ml) a fost normală. La vârsta de 5 zile, se menține TSH (25,812  $\mu$ U/ml) crescut și FT4 (1,69 ng/ml) normal. Se externează din maternitate fără recomandare de monitorizare clinică și hormonală. La 2 săptămâni, nou-născutul prezintă agitație psihomotorie marcată, retardul creșterii ponderale, icter, tulburări de circulație periferică, motive pentru care se internează în clinică.

Examenul obiectiv la internare relevă un nou-născut de două săptămâni cu o greutate mai mică decât la naștere (3.120 g), stare generală influențată, tegumente palid-icterice, marmorate, cu tulburări trofice, polipneic – 40 respirații/min., tahicardic – aliura ventriculară (AV) – 190-210 b/min.; apetent, tranzit intestinal accelerat – 7 scaune/zi; hiperexcitabil, tremurături mentoniere și clonii la membrele inferioare, reflexe arhaice incomplete.

Evaluarea imunologică și hormonală la 2 săptămâni arată o creștere a ATPO, ATG și a TSI (vezi Tabelul 2).

**TABELUL 2.** *Evaluarea imunologică și hormonală la vârsta de 2 săptămâni*

Denumire anticorpi	Valori caz	Denumire hormoni	Valori caz
Ac antitirodperoxidază – (ATPO) (0-12 IU/ml)	364,1 ↑ UI/ml	TSH (0,49-4,97 $\mu$ U/ml)	0,086 ↓ $\mu$ U/ml
Ac anti tiroglobulină – (ATG) (0-34 UI/ml)	19,5 UI/ml	FT4 (0,71-1,85 ng/ml)	2,31 ↑ ng/ml
Imunoglobulină tiroidostimulantă (TSI) (< 2UI/l)	23↑ UI/l		

Paraclinic, (EKG) și Holter EKG evidențiază prezența tahicardiei sinusale la un ritm de până la 255 bătăi/min. Nou-născutul a urmat tratament cu  $\beta$  blocant.

La evaluarea de la 6 săptămâni, greutatea și indicii antropometrici au fost în limitele unei creșteri normale. AV sub tratament cu  $\beta$  blocant a fost de 140-150 bătăi/minut; titrul anticorpilor a

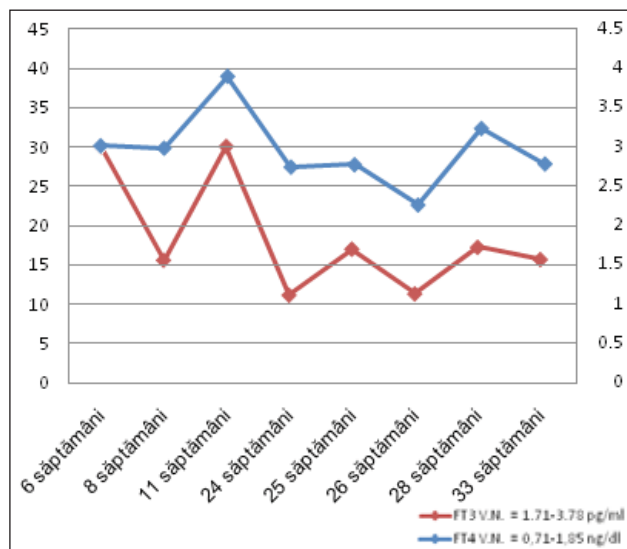
fost în scădere: ATPO (188 IU/ml) și TSI (3,7 UI/l). Nivelul hormonilor TSH și FT4 s-a normalizat (2,81  $\mu$ U/ml, respectiv 1,26 ng/ml).

La vârsta de 3 luni, greutatea a fost de 6.000 g (Pc-75), perimetrul cranian 39 cm (Pc-25), talia 62 cm (Pc-75); AV se menține în jurul valorii de 140-150 bătăi/minut sub tratament cu  $\beta$  blocant; se menține hipertonia, dar cu achiziții psihice corespunzătoare vârstei. Titrul TSI a fost de 0,1 UI/l, cu ATPO absenți. S-a menținut tratamentul cu  $\beta$  blocant datorită persistenței tahicardiei sinusale.

### Cazul 3

Nou-născutul B.S. sex feminin, provenit din genitori tineri, GI, PI, vârsta gestațională 34 săpt., greutate la naștere 2.350 g (percentila 50), talie 46 cm (percentila 90), perimetrul cranian 35 cm (percentila 97), indice Apgar 8 la 1', 9 la 5' se internează la vârsta de 2 luni și 3 săptămâni pentru reevaluarea statusului imunologic hormonal tiroidian.

Istoricul bolii a relevat că mama a fost diagnosticată cu boală Graves, înainte de sarcină, pe parcursul sarcinii având cu valori extrem de crescute ale hormonilor tiroidieni FT3, FT4 pentru care a urmat tratament cu ATS pe tot parcursul sarcinii. (Fig. 2) Titrul de anticorpi TSI, antiTPO a fost de

**FIGURA 2.** *Valorile hormonale ale mamei pe parcursul sarcinii (caz 2)*

**TABELUL 3.** *Tratamentul și monitorizarea imunologică și hormonală în sarcină*

	Săpt. 6 de sarcină	Săpt. 8 de sarcină	Săpt. 11 de sarcină	Săpt. 24 de sarcină	Săpt. 25 de sarcină	Săpt. 26 de sarcină	Săpt. 28 de sarcină	Săpt. 33 de sarcină
FT4 (V.N. 0,71-1,85ng/dl)	3,02 ↑	2,99 ↑	3,90 ↑	2,75 ↑	2,78 ↑	2,27 ↑	3,24 ↑	2,79 ↑
FT3 (V.N. 1,8-4,6 pg/ml)	30,00 ↑	15,60 ↑	30,00 ↑	11,18 ↑	17,00 ↑	11,35 ↑	17,24 ↑	15,69 ↑
TSH (V.N. 0,49-4,67 microU/ml)	0,0020 ↓	0,0015 ↓	0,0010 ↓	0,0012 ↓	–	–	–	–
TSI (V.N. < 2UI/l)	12. +	–	–	–	–	–	–	17,57 +
Medicația mamei	Thyrozol							
	10 mg/zi	10 mg/zi	10 mg/zi	10 mg/zi	10 mg/zi	10 mg/zi	10 mg/zi	10 mg/zi
	Metoprolol							
			12,5 mg/zi	12,5 mg/zi	12,5 mg/zi	12,5 mg/zi	12,5 mg/zi	12,5mg/zi

asemenea crescute. Valorile hormonale și titrul anticorpilor s-au menținut crescute în timpul urmăririi tratamentului cu antitiroidiene de sinteză (Tabelul 3). În săptămâna 11 de sarcină, mama a prezentat un episod de disgravidie.

La vârsta de 5 zile, nou-născutul prezintă valori scăzute ale TSH (0.0034  $\mu$ U/ml) și FT<sub>3</sub>, FT<sub>4</sub> (5,20 pg/ml, respectiv 3,25 ng/ml) crescute. Se externează din maternitate cu recomandarea de monitorizare clinică și hormonală.

Examenul obiectiv la internare relevă un nou-născut cu o greutate de 4.200 g, stare generală bună, palid, microcranie, Pc 35 cm (< percentila 3), FA = 0,5/0,5 cm. Echilibrat cardio-pulmonar, tranzit intestinal încetinit (1 scaun la 2-3 zile).

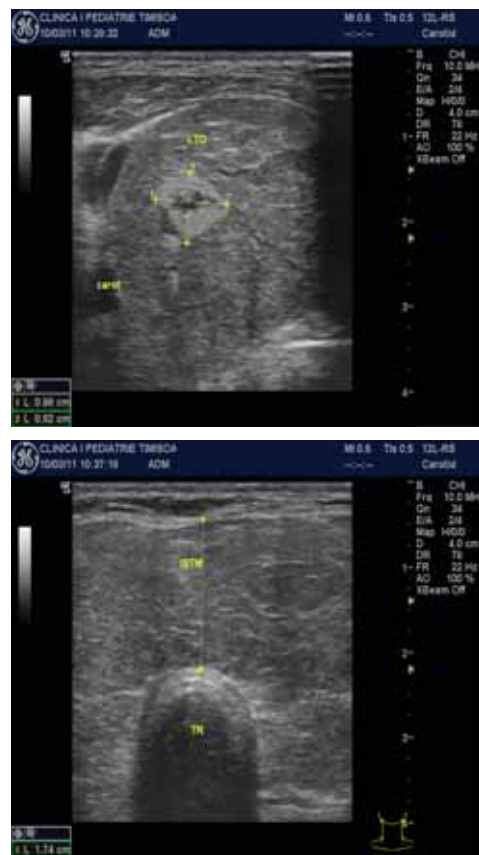Evaluarea imunologică și hormonală la 2 luni și 3 săptămâni arată o valoare normală a anticorpilor ATPO, ATG și a TSI. Valorile hormonale se încadrează și ele în limite normale (Tabelul 4).

**TABELUL 4.** *Evaluarea imunologică și hormonală la vârsta de 2 luni și 3 săptămâni*

Denumire anticorpi	Valori caz	Denumire hormoni	Valori caz
Ac antitirodperoxidaza – (ATPO) (0-12 IU/ml)	1,7 UI/ml	TSH (0,49-4,97 $\mu$ U/ml)	1,16 $\mu$ U/ml
Ac anti tiroglobulina – (ATG) (0-34 UI/ml)		FT <sub>3</sub> (1.71-3.71 pg/ml)	3,65 pg/ml
Imunoglobulina tiroidostimulanta (TSI) (<2UI/l)	0,29 UI/l	FT4 (0,71-1,85ng/ml)	0,92 ng/dl

Paraclinic, electrocardiograma (EKG) evidențiază prezența ritmului sinusal, cu o frecvență cardiacă de 140 b/min.

Se efectuează o ecografie tiroidiană la mamă, care pune în evidență o tiroidă mărită (vol = 30 cm<sup>3</sup>), structură neomogenă, cu multiple formațiuni nodulare neomogene, hiperecogene, unele deformând capsula, cu vascularizație la periferie. (Fig. 3)

**FIGURA 3.** *Aspectul ecografic tiroidian al mamei (caz 3)*

## DISCUȚII

Starea la internare și evoluția cazurilor au fost diferite, în funcție de tratamentul urmat/sau nu și de titrul de anticorpi (TSI) al mamei pe parcursul sarcinii.

La primul caz, internat la vârsta de o zi cu tireotoxicoză, mama a întrerupt tratamentul pe parcursul sarcinii.

La cazurile cu tratament urmat, TSI-ul mamei pe parcursul sarcinii a fost diferit. Anticorpii TSI străbat placenta, se leagă de receptorul de TSH, stimulează adenilciclaza, cu producerea în exces de



AMPc, stimulându-se funcția tiroidiană a fătului (1,2,3,4,14,16).

În general, hipertiroidismul congenital sever cauzat de TSI-ul matern este rar, deoarece este contracarat de antitirodinele de sinteză (folosite în tratamentul gravidei) care străbat și ele placenta (5,6,13).

Nou-născutul provenind din mamă cu TSI mare – (cazul 2) a dezvoltat inițial hipotiroidism subclinic de scurtă durată determinat de:

- pasajul transplacental al antitirodinelor de sinteză de la mamă la făt și metabolismul mai lent al medicamentelor de către făt (1, 3);
- posibila concomitență a prezenței de anticorpi inhibitori (care inhibă adenilciclaza sau a celor care inhibă legarea TSH-ului). La 80% dintre pacienții cu anticorpi antireceptor TSH prezenți, aceștia acționează ca agoniști, iar la 20% dintre pacienți acționează ca antagoniști. (2,6,9,14,15)

De la vârsta de 2 săptămâni, datorită acțiunii TSI (proveniți prin transfer transplacental), nivelul FT4 crește, cu scăderea prin feed-back a nivelului de TSH, cu apariția unui hipertiroidism în formă medie (tahicardie ce necesită tratament, agitație marcată, tranzit accelerat – 7 scaune/zi, scădere ponderală marcată), pentru ca după vârsta de 6 săptămâni, datorită scăderii titrului de anticorpi, nivelului hormonal să se normalizeze (Fig. 4).

Astfel, titrul ATPO, TSI încep să scadă progresiv (la jumătate la vârsta de 6 săptămâni), pentru a dispărea la vârsta de 3 luni (Tabelul 5, Fig. 5).

Ca particularitate a cazului 2 considerăm a fi menținerea tahicardiei după normalizarea hormonală. Ca explicație a acestui aspect, în literatura de specialitate este menționat un posibil efect citotoxic prin formarea de complexe imunocirculante și participarea la reacții de tip citotoxic al ATPO, aceștia putând a fi implicați în afectarea fibrei cardiace prin injuria endoteliului vascular (2,7,8,9).

Hipertiroidismul necontrolat al mamei poate determina tahicardie, prematuritate, retard de creștere intrauterină și posibile malformații (2,3,6).

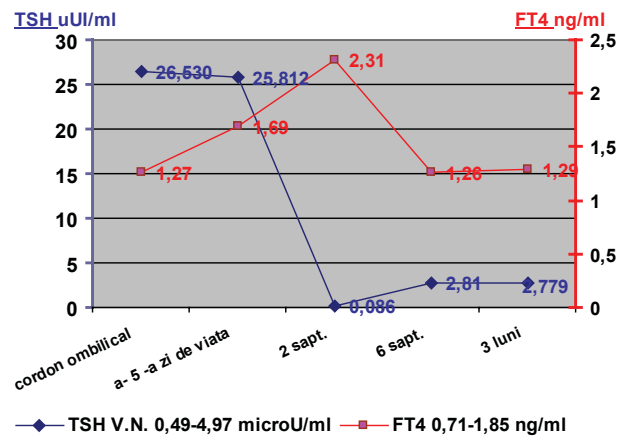


FIGURA 4. Evoluția valorilor hormonale (caz 2)

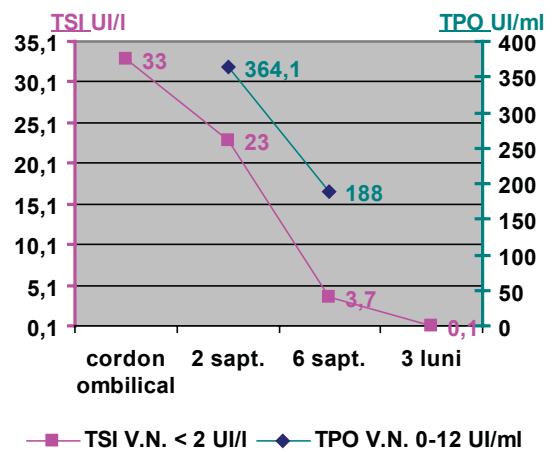


FIGURA 5. Evoluția anticorpilor (caz 2)

Tireotxicoza mamei, greu controlabilă medicamentos la cazul trei a influențat dezvoltarea intrauterină a fătului (vârsta gestațională = 33 săptămâni) (Fig. 5).

Gravitatea simptomatologiei este dată de titrul de anticorpi (TSI) ce traversează placenta și pe care îi regăsim în circulația nou-născutului.

TSI-ul relativ mic pe tot parcursul sarcinii a determinat o formă ușoară de hipertiroidism la acest nou-născut comparativ cu simptomatologia clinică a cazului 2, (Fig. 6).

TABELUL 5. Evoluția imunologică și hormonală a pacientului

Vârsta	Cordon ombilical	A 5-a zi de viață	2 sept.	6 sept.	3 luni
anti TPO V.N.= 0-12 UI/ml	-	-	364,1 ↑	188,0 ↑	-
anti TG V.N. = 0-34 UI/ml	-	-	19,5	-	-
TSI V.N. < 2UI/l	Copil	33 ↑	23 ↑	3,7 ↑	0,1
	Lapte mamă	-	4 ↑	-	-
FT4 V.N. = 0,71-1,85 ng/ml	1,27	1,69	2,31 ↑	1,26	1,29
TSH V.N. = 0,49-4,97 μU/ml	26,530 ↑	25,812 ↑	0,086 ↓	2,810	2,779

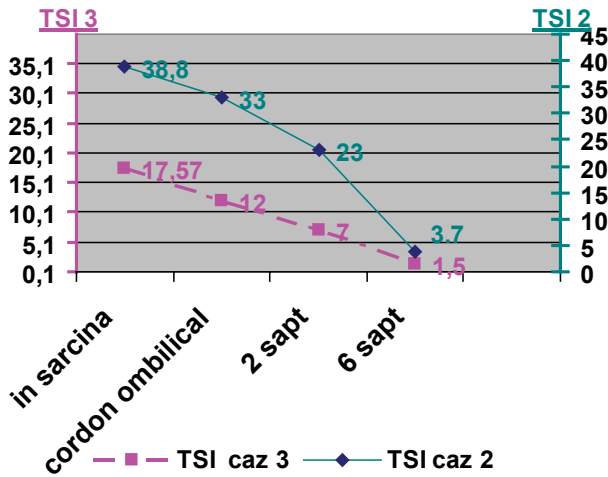
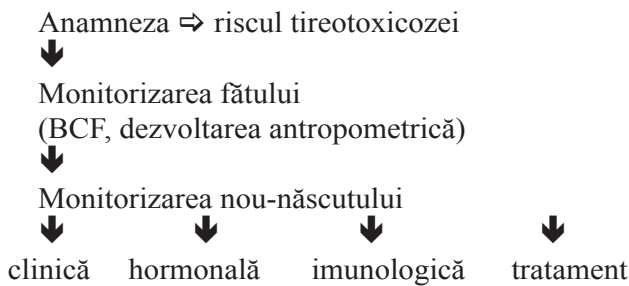


FIGURA 6. Compararea TSI-ului în sarcină și la nou-născuți (cazurile 2 și 3)

Monitorizarea trebuie începută din perioada intrauterină și continuată până la vârsta de 3-6 luni.



Evoluția celor trei cazuri prezentate a fost favorabilă cu normalizarea funcției tiroidiene; la vârsta de 3 luni anticorpii materni nu au mai fost detectați la sugari.

## CONCLUZII

Monitorizarea nou-născutului provenit din mamă cu boala Graves este esențială. Pentru prevenirea apariției eventualelor complicații, nou-născutul trebuie urmărit clinic, hormonal și imunologic, pentru a institui un tratament corect. Monitorizarea intrauterină a fătului, apoi a sugarului, trebuie să aibă în vedere atât riscul hipertiroidiei neonatale, cât și a hipotiroidiei post-terapeutice.

Pe termen lung, se impune urmărirea atentă neurologică și a creșterii. Dată fiind predispoziția genetică, trebuie avut în vedere și riscul pentru dezvoltarea unei patologii endocrine autoimune. (11,12)

Menținerea eutiroidiei atât la mamă, cât și la nou-născut este dificil de obținut și necesită o colaborare interdisciplinară. În acest sens, colaborarea dintre endocrinologul de adulți, obstetrician, neonatolog, pediatru (endocrinolog, cardiolog, neurolog) reprezintă cea mai bună soluție pentru o evoluție bună a acestor cazuri.

*Neonatal hyperthyroidism – discussions on three clinical cases***Ramona Stroescu<sup>1,2</sup>, Elena Pop<sup>1</sup>, Monica Marazan<sup>1,2</sup>, Teofana Bizerea<sup>2</sup>, Ioana Micle<sup>1,2</sup>**<sup>1</sup>*Pediatric Clinic 1, Children's Emergency Hospital "Louis Turcanu", Timisoara*<sup>2</sup>*Pediatric Clinic 1, University of Medicine and Pharmacy „V. Babes”, Timisoara***ABSTRACT**

**Introduction:** Neonatal hyperthyroidism occurs in infants from mothers with Graves Basedow, with an incidence of 1:70. **Purpose:** Highlighting the risks and complications that may appear in infants of mothers with Graves' disease.

**Method:** The cases of three newborns resulted from risk pregnancies (mothers known with Graves' disease) diagnosed with neonatal hyperthyroidism, are addressed. Admission status and evolution of each case were different, depending on the mother's compliance regarding the treatment and on the mothers (TSI) antibody levels. In the first case, admitted at the age of one day with thyrotoxicosis, the mother interrupted treatment throughout pregnancy. In the two cases which followed treatment during pregnancy, mothers TSI level during pregnancy was different: the patient with high TSI levels originally developed subclinical hypothyroidism due to transplacental passage of oral antithyroid medication, subsequently developing clinical symptoms of hyperthyroidism (agitation, tachycardia, growth retardation). In the third case, the mother's hard to control, persistent, thyrotoxicosis, throughout the whole pregnancy, affected the intrauterine development (gestational week 33 weeks). He presented with a mild form of hyperthyroidism caused by low amounts TSI antibodies during the pregnancy. The evolution was favorable with the normalization of the thyroid function; at the age of 3 months, no maternal antibodies have been detected in infants.

**Discussion:** The risk of newborn thyrotoxicosis represents an emergency, antithyroid treatment followed by the mother has an essential role; high doses increase the risk of perinatal hypothyroidism. The severity of the symptoms depends on the antibody (TSI) levels which cross the placenta.

**Conclusions:** Monitoring the newborn from mothers with Graves' disease is essential; it should begin from the intrauterine period and continued until at the age of 3-6 months. Reaching euthyroidism in both mother and the newborn is difficult to obtain and requires interdisciplinary collaboration

**Key words:** newborn, transient neonatal hypo-/hyperthyroidism, Grave's disease

**INTRODUCTION**

Graves' disease and Hashimoto's thyroiditis represent the two most common autoimmune thyroid disorders during pregnancy affecting fetal and neonatal development. The immunological mechanisms involved in these diseases are closely related, the differences between the two disorders are made by antibody titre determination. High TSI levels are found in Basedow disease, while they are absent in Hashimoto. In Hashimoto, antibodies against thyroid peroxidase and/or thyroglobulin cause gradual destruction of cells in the thyroid gland. (1,2)

The endocrine pathology of the newborn can seriously affect his health status and, not recognized and treated properly, can be life-threatening.

In its severe form, neonatal hyperthyroidism (thyrotoxicosis) may represent such a risk (6). Usually (80%), neonatal thyrotoxicosis is caused by the transplacental passage of free TSI antibodies from a mother Graves-Basedow disease. (1,3,6)

The incidence of neonatal Graves' disease is 1 to 2 per 1,000 births from affected mothers. The cause for concern is that the infant mortality rate is 16%

to 25%. (7,8) Cause of death could be heart failure and/or dyselectrolytemia produced by intestinal hyperperistalsis and diarrhoea. Remission by 20 weeks is most common in neonatal Graves' disease; remission by 48 weeks is nearly always seen, due to "clearance" of maternal antibodies from the newborn circulation.

Depending on symptoms, congenital hyperthyroidism presents three forms (mild, moderate and severe). Treatment is symptomatic in the mild and medium forms; severe forms associated with heart failure, exophthalmia and goiter require treatment with synthesis antithyroid drugs (2, 3,6).

Treatment of the mother during pregnancy with synthesis antithyroid drugs (ATS) also affects the hormonal status of the fetus. These cross the placenta and affect fetal thyroid function and may cause hypothyroidism and goiter. Antithyroid drug doses that normalize maternal hormone levels in the serum have a different effect on the fetus. The fetal FT4 serum levels may be lower than the maternal levels and fetal TSH increased by feedback, because the drug metabolism of the fetus is much slower (3,4,6,10).

Corroborating these risks, the goal of treatment during pregnancy is to maintain the maternal hormone levels as close to normal values as possible using the minimal dose of medication.

### AIM

Highlighting the difficulties of diagnosis and the complications that may occur in the absence of careful monitoring of a newborn from a mother with Graves-Basedow disease.

## CASE PRESENTATIONS

### Case 1

C.T., male patient, originating from young parents, is hospitalized at the age of one day in Timisoara Pediatric Clinic 25 years ago, presenting: extreme agitation, impaired general condition, frequent stools.

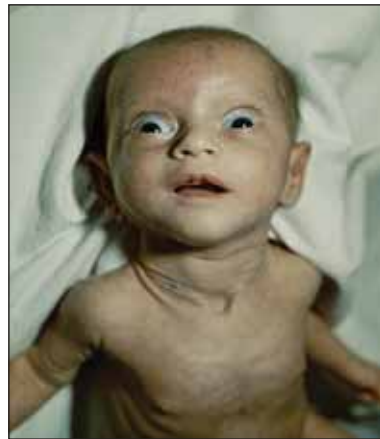Medical history revealed that the mother was diagnosed with Grave's disease before pregnancy. During pregnancy treatment was interrupted by the mother's own will and the hormonal levels (TSH, FT4) are unknown.

Personal physiological records show: GI, PI, born at gestational age of 32 weeks, Bw = 1.350 g (<3<sup>rd</sup> percentile).

Physical examination on admission revealed a newborn with a low weight (1,350 g), disappeared cellular tissue on the limbs and chest, Bichat's fat pad present, influenced general state, extremely agitated, striking exophthalmia, pale icteric marbled skin with trophic disorders, polipneic-60 breaths/min, tachycardia-heart rate (AV)-240 b/min, accelerated intestinal transit, hiperreactivity, clonus, extremely vivid archaic reflexes. (Fig. 1)

Immunological evaluation was not possible 25 years ago, and hormonal evaluation showed a very low TSH (<0.0015 UU/ml VN 0.5 to 5) high FT3 and FT4 levels (FT3 15 pg/ml VN 3.7 -4, FT4 13.3 ng/dl VN 0.7 to 1.5)

Paraclinical examination (ECG) shows the presence of sinus tachycardia at a rate of up to 255 beats/min.



**FIGURE 1.** Newborn appearance (case 1)

At that time, treatment with Lugol, digitalis and antiarrhythmic sedatives was prescribed, with a slowly favorable evolution.

### Case 2

The patient, P.A., 2 weeks old, male, was admitted in our hospital for: hyperkinesia, poor weight gain, jaundice. During the 20<sup>th</sup> week of gestation the mother was diagnosed with Graves' disease. Thyamazol until 37 weeks of gestation was instituted, followed by Propilthyouracil.

Immunological and hormonal monitoring during pregnancy had shown high TSI level: 18.8 IU/ml (Normal values < 2 IU/l), in the 31<sup>st</sup> week of gestation.

At delivery, TSI and TSH cord blood values were high (20 UI/l respectively 26.530 µU/ml), and FT4 value (1.27 ng/ml) was in normal range.

After 5 days, TSH value maintained high (25.812 µU/ml) and FT4 normal (1.69 ng/ml). The patient left maternity without clinical and hormonal follow-up recommendations.

At the age of two weeks the newborn presented psychomotor agitation, growth retardation, jaundice – reasons for hospital admission.

Birth history revealed the child's order of birth (second child), gestational age 39 weeks, birth weight 3,250 g (50 percentile), length 50 cm (50 percentile), cranial circumference 34 cm (25

**TABLE 1.** Treatment and immunological and hormonal monitoring during pregnancy

	20 <sup>th</sup> week of pregnancy	31 <sup>th</sup> week of pregnancy	34 <sup>th</sup> week of pregnancy	38 <sup>th</sup> week of pregnancy
FT4 (V.N. 0,71-1,85 ng/dl)	5.82 ↑	1.67	1.85	<b>1.63</b>
FT3 (V.N. 1,8-4,6 pg/ml)	–	5.84 ↑	5.77 ↑	<b>5.58 ↑</b>
TSH (V.N. 0,49-4,67 microU/ml)	0.002 ↓	0.001 ↓	–	–
TSI (V.N. < 2UI/l)	–	38.8 ↑	–	–
Medication of the mother	Thyrozol			Propilthyouracil
	40 mg/day 1 month	20 mg/day	15 mg/day	150 mg/day



percentile), Apgar score 9, immunized with BCG and Engerix. Positive familial history was stated for endocrinological disease: maternal grandmother with Graves' disease, mother diagnosed during pregnancy with the same disease.

At the hospital admission clinical examination revealed a newborn with gain loss from birth (3,120 g), pallor, jaundice, cutaneous trophic alterations, polipneea, tachycardia – 190-210 bpm; accelerated intestinal transit – 7 stools/day, hiperexcitability, clonus, incomplete archaic reflexes.

Biological and paraclinical findings were: low hemoglobin value (10.6 g/dl), red blood cells 2,990,000/mm<sup>3</sup>, hematocrit 31.1%, seric proteins 40 g/l, low serum iron level 8,2 µmol/l and high levels of unconjugated bilirubin (123 mmol/l) and lactic acid (24 mg%). Immunological and hormonal status at two weeks showed an increase in antibodies values: antithyroidperoxidase (TPO), antithyroglobulin (Tg) and TSI. (Table 2). Thyroid stimulating immunoglobulins were two-fold increased in maternal milk.

**TABLE 2.** Immunological and hormonal assessment at the age of two weeks

Antibody	Values	Hormone	Values
Antithyroidperoxidase Ab (TPO) (0-12 IU/ml)	364,1 ↑ UI/ml	TSH (0,49-4,97 µU/ml)	0,086 ↓ µU/ml
Antithyroglobulin Ab (Tg) (0-34 UI/ml)	19,5 UI/ml	FT4 (0,71-1,85ng/ml)	2,31 ↑ ng/ml
Thyroid stimulating immunoglobulins (TSI) (< 2UI/I)	23 ↑ UI/I		

Paraclinical investigations (EKG and Holter EKG) revealed the presence of sinus tachycardia (heart rate up to 255 bpm).

At 6 weeks, weight and antropometric parameters were within the limits of normal growth. Pallor (based on hematological findings), peripheric circulation disfunction, high HR (140-150 bpm during treatment with Atenolol) and lower limbs hypertonia were still present. Values for antibodies levels were lower: TPO (188 IU/ml), TSI (3.7 IU/ml). TSH and FT4 levels were normal (respectively 2.81 µU/ml and 1.26 ng/ml). Holter EKG showed persistent sinus tachycardia.

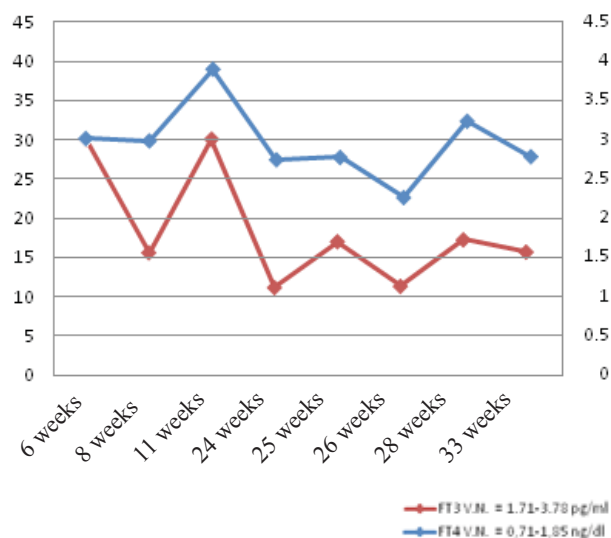
At the age of three months, weight was 6,000 g (Pc-75), cranial circumference 39 cm (Pc-25), length 62 cm (Pc-75). Skin was still pale, with atopic dermatitis on the face and skull. Heart rate was still 140-150 bpm during treatment with Atenolol. Hypertonia preserved, while psychological acquisition was age-appropriate. Thyroid-

stimulating immunoglobulin level was 0.1 IU/l and TPO antibodies dissapeared. Paraclinic investigations revealed sinus tachycardia.

**Case 3**

B.S., a 3 months old female patient, originating from young genitors, GI, PI, born at 34 weeks, birth weight 2,350 g (50<sup>th</sup> percentile), waist 46 cm (90<sup>th</sup> percentile), cranial perimeter 35 cm (97<sup>th</sup> percentile) with neonatal adjustment disorders (AI = 8 at 1', 9 at 5'), was admitted in our clinic at the age of 2 months and 3 weeks for clinical and biological evaluation, presenting with bilateral exophthalmia.

Medical history revealed that the mother was diagnosed with Graves' disease during the first trimester of gestation, with increased LATS and antiTPO antibody titers, high levels of thyroid hormones FT3 and FT4, treatment with Tyrozol 2x1 tb/day was followed throughout the whole pregnancy. (Fig. 2) in the 11<sup>th</sup> week of pregnancy, the mother presented an episode of pregnancy dizziness.



**FIGURE 2.** Hormonal values of the mother during pregnancy (case 2)

At the age of five days, the infant shows low levels of TSH (0.0034 µU/ml) and increased levels of FT3, FT4 (5.20 pg/ml respectively 3.25 ng/ml). Clinic and hormonal monitoring is recommended at discharge from the clinic.

Physical examination on admission reveals a newborn with a weight of 4,200 g, a good general state, pale skin, microcephaly, Pc 35 cm (< 3th percentile), AF = 0.5/0.5 cm. Balanced cardio-pulmonary slow intestinal transit (1 stool in 2-3 days).

**TABLE 3.** Treatment and immunological and hormonal monitoring during pregnancy

	6 <sup>th</sup> week of pregnancy	8 <sup>th</sup> week of pregnancy	11 <sup>th</sup> week of pregnancy	24 <sup>th</sup> week of pregnancy	25 <sup>th</sup> week of pregnancy	26 <sup>th</sup> week of pregnancy	28 <sup>th</sup> week of pregnancy	33 <sup>th</sup> week of pregnancy
<b>FT4</b> (V.N. 0,71-1,85ng/dl)	3.02 ↑	2.99 ↑	3.90 ↑	2.75 ↑	2.78 ↑	2.27 ↑	3.24 ↑	2.79 ↑
<b>FT3</b> (V.N. 1,8-4,6 pg/ml)	30.00 ↑	15.60 ↑	30.00 ↑	11.18 ↑	17.00 ↑	11.35 ↑	17.24 ↑	15.69 ↑
<b>TSH</b> (V.N. 0,49-4,67 microU/ml)	0.0020 ↓	0.0015 ↓	0.0010 ↓	0.0012 ↓	–	–	–	–
<b>TSI</b> (V.N. < 2UI/I)	12. +	–	–	–	–	–	–	17.57 +
Medication of the mother	<b>Thyrozol</b>							
	<b>10 mg/d</b>	<b>10 mg/d</b>	<b>10 mg/d</b>	<b>10 mg/d</b>	<b>10 mg/d</b>	<b>10 mg/d</b>	<b>10 mg/d</b>	<b>10 mg/d</b>
	<b>Metoprolol</b>							
			<b>12.5 mg/d</b>	<b>12.5 mg/d</b>	<b>12.5 mg/d</b>	<b>12.5 mg/d</b>	<b>12.5 mg/d</b>	<b>12.5 mg/d</b>

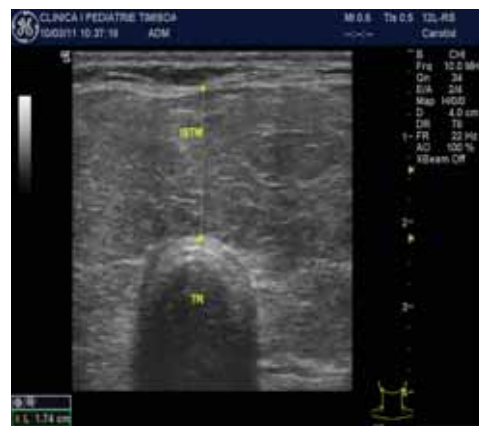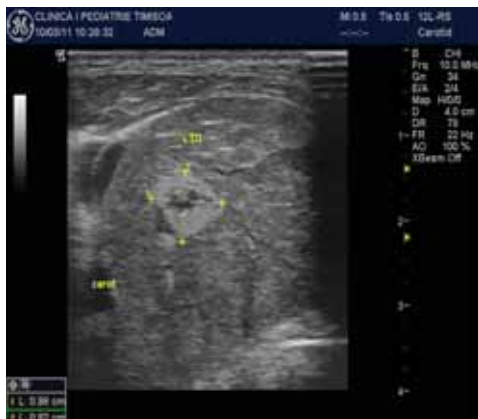Immunological and hormonal evaluation at age of 2 months and 3 weeks shows normal levels of ATPO, ATG and TSI antibodies. Hormonal values also fall within the normal range. (Tab. 4)

**TABLE 4.** Immunological and hormonal assessment at the age of 2 months and 3 weeks

Antibody	Values	Hormone	Values
<b>Antithyroidperoxidase Ab (TPO)</b> (0-12 IU/ml)	<b>1.7 UI/ml</b>	<b>TSH</b> (0,49-4,97 μU/ml)	<b>1.16 μU/ml</b>
<b>Thyroid stimulating immunoglobulins (TSI)</b> (< 2UI/I)	<b>0.29 UI/I</b>	<b>FT<sub>3</sub></b> (1,71-3,71 pg/ml)	<b>3.65 pg/ml</b>
		<b>FT<sub>4</sub></b> (0,71-1,85 ng/dl)	<b>0.92 ng/dl</b>

Paraclinical tests, electrocardiogram (ECG) shows the presence of sinus rhythm with a heart rate of 140 b/min.

The thyroid ultrasound of the mother revealed an enlarged thyroid (volume = 30 cm<sup>3</sup>), inhomogeneous structure with multiple nodular formations, hyperecogenous, deforming the capsule with peripheral vascularization. (Fig. 3)



**FIGURE 3.** Thyroid ultrasound appearance of the mother (case 3)

### DISCUSSIONS

Admission status and evolution of the cases were different, depending on the medical treatment continuity and antibody (TSI) levels of the mother during pregnancy.

In the first case, admitted at the age of one day with thyrotoxicosis, the mother stopped treatment during pregnancy.

In those cases where treatment was followed, TSI levels of mother during pregnancy was different. TSI antibodies cross the placenta, bind the TSH receptor and stimulate the adenylyl cyclase with excess AMPc production; thereby stimulating the fetal thyroid function (1,2,3,4,14,16).

Severe congenital hyperthyroidism caused by maternal TSI is rare, because it is counterbalanced by synthesis antithyroid drugs (used to treat pregnant women) that also cross the placenta (5,6,13).

The newborn of the mother with high TSI levels (case 2) has initially developed subclinical hypothyroidism caused by:

- transplacental passage of the synthesis antithyroid drugs from the mother to the child and a slow drug metabolism of the fetus (1, 3);
- possible concomitant presence of inhibitor antibodies (which inhibit the adenyl cyclase or those that inhibit TSH binding). At 80% of patients with TSH antireceptor antibodies, these act as agonists, and in 20% of patients as antagonists. (2,6,9,14,15)

From the age of two weeks, due to the action of TSI (derived by transplacental transfer), FT4 levels increase, thereby decreasing the TSH levels through feedback mechanisms, with the emergence of a medium form of hyperthyroidism (tachycardia requiring treatment, marked agitation, rapid-transit 7 stools/day, marked weight loss), after 6 weeks of age, due to the decrease of antibody levels the hormonal levels tend to normalise (Fig. 4).

Thus, the ATPO, TSI titre begins to decrease gradually (in 50% of the cases at the age of 6 weeks) and disappears at the age of 3 months (Table 5, Fig. 5).

A feature of the second case is the maintenance of the tachycardia after hormonal normalization. An explanation for this issue in the literature, is a possible cytotoxic effect caused by the formation of immunocirculating complexes and the participation in cytotoxic reactions of ATPO, enabling them to be involved in cardiac fiber damage by vascular endothelial injury (2,7,8,9).

Uncontrolled maternal hyperthyroidism may cause tachycardia, prematurity, intrauterine growth retardation and possible malformations (2,3,6). Hard to control maternal thyrotoxicosis in the third case, influenced the intrauterine development of the fetus (gestational age = 33 weeks) (Fig. 5).

The severity of symptoms is given by the antibody (TSI) levels which cross the placenta.

Relatively low TSI levels throughout pregnancy resulted in a mild form of hyperthyroidism in the newborn compared to the clinical symptoms of the second case (Fig. 6).

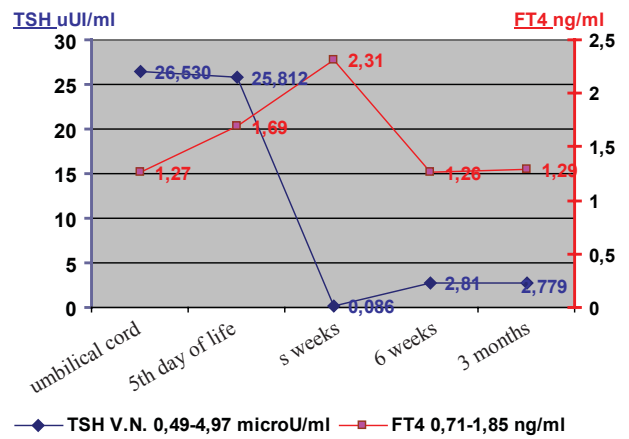


FIGURE 4. Evolution of hormonal values (case 2)

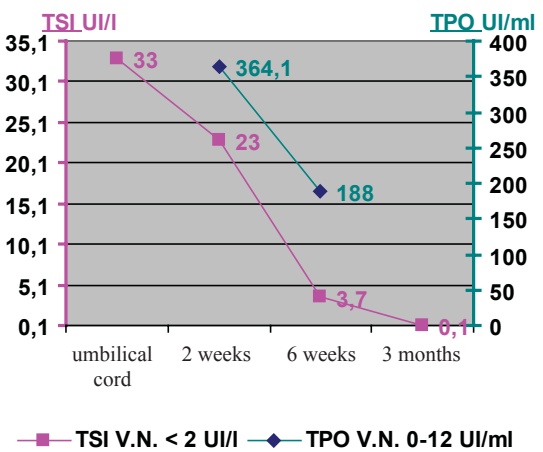


FIGURE 5. Evolution of the antibodies (case 2)

Monitoring should be initiated during the intra-uterine period and continued until the age of 3-6 months.

Anamnesis ⇨ risk of thyrotoxicosis



Fetal monitorization

(heart rate, anthropometrical development)



Newborn monitorization



clinical hormonal



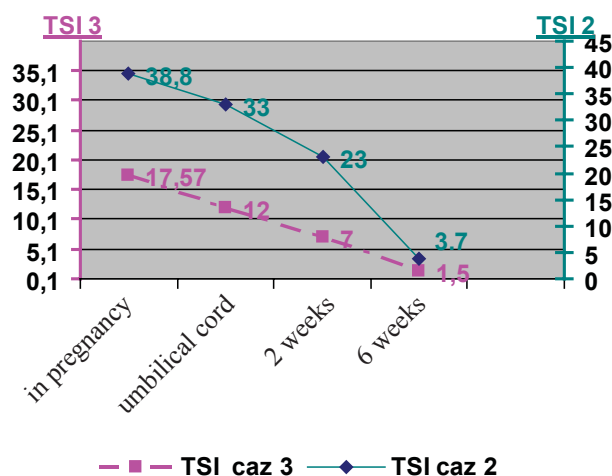
imunological



treatment

TABLE 5. Immunological and hormonal monitorisation of the patient

Age	umbilical cord	3 days	2 weeks	6 weeks	3 months
anti TPO V.N. = 0-12 UI/ml	-	-	364,1 ↑	188,0 ↑	-
anti TG V.N. = 0-34 UI/ml	-	-	19,5	-	-
TSI V.N. < 2UI/l	Child	33 ↑	23 ↑	3,7 ↑	0,1
		-	4 ↑	-	-
FT4 V.N. = 0,71-1,85 ng/ml	1,27	1,69	2,31 ↑	1,26	1,29
TSH V.N. = 0,49-4,97 μU/ml	26,530 ↑	25,812 ↑	0,086 ↓	2,810	2,779



**FIGURE 6.** Comparison of the TSI levels during pregnancy and of the newborns – cases 2 and 3

Evolution of the three presented cases was favorable with the normalization of the thyroid function; at the age of 3 months maternal antibodies have not been detected in infants anymore.

## CONCLUSIONS

Monitoring of the newborn originating from a mother with Graves' disease is essential. To prevent the occurrence of any complications-congenital hyperthyroidism or post therapeutic hypothyroidism, the baby should be followed in terms of clinical, hormonal and immunological development, to establish a fair treatment.

The long term approach requires careful neurological and growth monitoring. Given the genetic predisposition, risk should be considered for the development of autoimmune endocrine diseases. (11, 12)

Given the children's particular growth dynamics, the challenges in diagnosis, follow-up, and correct treatment require a wide amount of knowledge in pediatrics, as well as other fields. In this matter, collaboration between adult endocrinologists, obstetricians, neonathologists and endocrine-pediatricians leads to best results in terms of evolution.

## REFERENCES

- Mihaela Tătaru-Abagiu, M. Bistriceanu, Mihaela Popescu, Iulia Bistriceanu, Gabriela Zamfir – Cercetarea evoluției sub tratament a anticorpilor antitiroidieni la pacienții cu afecțiuni autoimune tiroidiene, *Rev de Endocrinologie* 2006, 2, 23-26.
- Orgiazzi J. – Anti-TSH receptor antibodies in clinical practice. *Endocrinol Metab Clin of North America*, 2000, 29, 339-355
- DeGroot L.J. – Diagnosis and treatment of Graves disease, *The Thyroid and its Diseases*, 2003, 11, 620-700
- Fountoulakis S., Tsatsoulis A. – On the pathogenesis of autoimmune thyroid disease: a unifying hypothesis. *Clin Endocrinol*, 2004, 60 (4), 397-409
- Fuhrer D., Lewis M.D., Alkhafaji F., Starkey K., Paschke R., Wynford-Thomas D., Eggo M., Ludgate M. – Biological activity of activating thyroid-stimulating hormone receptor mutants depends on the cellular context. *Endocrinology*, 2003, 144, 4018-4030
- Janet M. Rennie, N.R.C. Robertson – Textbook of Neonatology - Third Edition Churchill Livingstone 1999; 964-965
- Krude H., Biebermann H., Krohn H.P., Dralle H., Gruters A. – Congenital hyperthyroidism. 45<sup>th</sup> Meeting of the European Society for pediatric Endocrinology (ESPE) Rotterdam, *The Netherlands*, June 30-July 3, 2006
- Leslie D., Lipsky P., Notkins A.L. – Autoantibodies as predictors of disease. *J Clin Invest*, 2001, 108 (10), 1417-1422
- Ludgate M.E., Mazzioiti G. – Thyroid autoimmune disease. In: Neuroimmunoendocrinology, (Chrousos G ed.). *Marcel Dekker*, New York, 2003, 534-537
- Marwaha R.K., Sen S., Tandon N., Sahoo M., Walia R.P., Singh S., Ganguuly S.K., Jain S.K. – Familial aggregation of autoimmune thyroiditis in first-degree relatives of patients with juvenile autoimmune thyroid disease. *Thyroid* 2003, 13, 297-300
- Brix T.H., Hansen P.S., Kyvik K.O., Hegedüs L. – Agregation of thyroid autoantibodies in first-degree relatives of patients with autoimmune thyroid disease is mainly due to genes: a twin study. *Clin Endocrinol*, 2004, 60,(3), 329-334
- DeGroot L.J. – Diagnosis and treatment of Graves disease, *The Thyroid and its Diseases*, 2003, 11, 620-700
- Rapoport B., Chazenbalk G.D., Jaume J.C., McLachlan S.M. – TSH receptor: interaction with TSH and autoantibodies. *Endocr Rev*, 1998,19, 673-716
- Schwarz-Lauer L., Chazenbalk G., McLachlan S.M., Ochi Y., Nagayama Y., Rapoport B. – Evidence for a simplified view of autoantibody interactions with the TSH receptor. *Thyroid*, 2002, 12, 115-120
- Szkudlinski M.W., Fremont C., Ronin C., Weintraub B.D. – Thyroid-Stimulating Hormone and Thyroid-Stimulating Hormone Receptor Structure-Function Relationships. *Physiol Rev*, 2002, 82(2), 473-502
- Wallaschofski H., Orda C., Georgi P., Miehle K., Paschke R. – Distinction between autoimmune and non-autoimmune hyperthyroidism by determination of TSH-receptor antibodies in patients with the initial diagnosis of toxic multinodular goitre. *Horm Metab Res* 2001; 33, 504-507