

Rabdomiosarcomul alveolar mimând leucemia acută la o adolescentă cu tromboză venoasă profundă – caz clinic

Daniela Vodă^{1,2}, Anca Corina Leonte¹, Carmen Oțelea¹, Anca Maria Ilea^{1,2}

¹Spitalul Clinic de Urgență pentru Copii, Brașov, România

²Facultatea de Medicină, Universitatea Transilvania, Brașov, România

REZUMAT

Rabdomiosarcomul este cel mai frecvent tip de sarcom al țesuturilor moi și se caracterizează prin invadarea și distrugerea rapidă a țesuturilor din vecinătate, tendința la metastazare fiind mare. Prezintă parțial diferențiere mioblastică, iar tipul alveolar este cel mai agresiv.

Prezentăm cazul unei paciente în vârstă de 13 ani, care a acuzat tumefiere, durere și impotență funcțională la nivelul membrului inferior stâng. În urma investigațiilor imagistice, s-a decelat tromboză venoasă profundă la nivelul venei femurale stângi și al venei iliace comune. Tromboza a avut la bază sumarea modificărilor genetice de trombofilie împreună cu activitatea factorilor tisulari tumorali. Examinările imagistice au decelat mase adenopice retroperitoneale ce înglobau vasele mari, mase tumorale localizate la nivelul regiunii fesiere stângi și perianale, masă tumorală la nivelul pancreasului și multiple leziuni nodulare osoase. Neoplazia nonhematopoietică a mimat leucemia acută, lucru evidențiat în urma efectuării medulogramei, care a decelat infiltrare medulară cu 80% blaști atipici. Pacienta a fost diagnosticată prin examen anatomopatologic, în urma biopsierii unei adenopatii inghinale stângi, cu rabdomiosarcom alveolar de regiune gluteală în stadiul IV, cu infiltrare medulară și metastaze osoase, ganglionare (inghinale, pelvine, lomboartice, perihepatice), pancreatice și osoase.

Cuvinte cheie: rabdomiosarcom, tromboză venoasă profundă, leucemie acută

INTRODUCERE

Rabdomiosarcomul, tumoră malignă cu diferențiere parțial mioblastică, prezintă tendința la invadare și distrugere a țesuturilor vecine, într-un mod rapid și agresiv. Este cel mai frecvent tip de sarcom al țesuturilor moi prezent la vârsta pediatrică și este întâlnit sub trei subtipuri: embrionar, alveolar și pleiomorf. Subtipul alveolar, al doilea ca frecvență după cel embrionar, prezintă severitatea cea mai mare. Este întâlnit în perioada adolescenței și prezintă predilecție pentru mușchii profunzi ai extremităților membrelor (1,2,3). Simptomatologia, de regulă, nu există, cu excepția cazurilor în care un nerv este comprimat. Tocmai din acest motiv, majoritatea pacienților se prezintă într-un stadiu avansat al bolii, cu metastaze multiple. Frecvența localizării metastazelor este următoarea: creier, oase, noduli limfatici și plămâni. Subtipul alveolar prezintă metastaze la nivel osos mai frecvent față de celelalte tipuri. Pe de altă parte, infiltrările neopla-

zice medulare, pancreatice și orbitale sunt rare, iar atunci când există, sugerează un prognostic prost (3-6). Diagnosticul de certitudine este histologic, iar examinarea RMN ajută la decelarea localizării, limitării și relației tumorii primare cu structurile din vecinătate. Prognosticul este nefavorabil, iar supraviețuirea la 5 ani (postchimioterapie, radioterapie și excizie chirurgicală) este posibilă într-un procent de 80%, însă doar dacă în momentul diagnosticării nu există metastaze (1,7,8).

Asocierea dintre neoplazii și tromboză venoasă profundă este foarte bine cunoscută, Armand Trousseau explicând primul legătura dintre cele două procese. Tromboza venoasă paraneoplazică are la bază un status procoagulant rezultat prin acțiunea factorilor tissue-like care sunt eliberați de la nivelul tumorilor și care duc la inițierea cascadei coagulării, eliberând trombina într-un mod excesiv. De asemenea, în țesuturile maligne a fost evidențiat procoagu-

Corresponding author:

Dr. Anca Corina Leonte

E-mail: corina_anca.leonte@yahoo.ro

Article History:

Received: 2 November 2019

Accepted: 14 November 2019

lantul tumoral, căruia îi revine rolul de a activa factorul X direct (9,10).

PREZENTARE DE CAZ

Prezentăm cazul unei paciente în vârstă de 13 ani, internată în serviciul nostru pentru durere, impotență funcțională, tumefiere și eritem la nivelul membrului inferior stâng, cu debutul de 2 săptămâni. Antecedentele heredo-colaterale și cele personale fiziologice și patologice nu au fost semnificative.

Clinic, la internare, a prezentat următoarele modificări patologice: membrul inferior stâng cu tumefiere (6 cm diferență între circumferințele coapselor), cianoză locală și durere la palpare, de la nivelul regiunii inghinale stângi până la nivelul regiunii maleolare stângi; în plus, mai prezenta o adenopatie inghinală stângă, bine delimitată, nedureroasă, cu diametrul de 2/2 cm. S-a conturat astfel suspiciunea de tromboză venoasă profundă.

La evaluarea paraclinică, hemoleucograma a sugerat anemie normocromă normocitară (Hgb 9,8 g/dl, Hct 28,2%) iar biochimia sanguină a decelat următoarele: hiposideremie (Fe seric 29 μg/dl), LDH cu valori crescute (943 U/l) și a prezentat sindrom biologic inflamator în continuă creștere la determinări succesive (CRP = 1,3 mg/dl, VSH = 85 mm/1 h, FIB 623 mg/dl).

S-au investigat posibile cauze de tromboză (hiperhomocisteinemia, vasculitele, sindromul antifosfolipidic și neoplaziile), astfel că s-au evaluat: homocisteinemia, care a prezentat valori normale, dar și anticoagulantul lupic, anticorpii antifosfolipide, anticorpii anticardiolipină, antinucleari și antiADN, toate acestea fiind negative. Pentru trombofilie nu au pleat valorile normale ale proteinei C și S, iar profilul genetic al riscului de trombofilie nu a decelat existența mutațiilor asociate cu un risc mare de tromboză (nu a prezentat mutații ale factorilor V Leiden, XIII V34L, II și nici mutații ale enzimei MTHFR C677T). Însă a prezentat două mutații homozigote MTHFR A 1298C și PAI-1 4G/4G, împreună cu o hiperactivitate a factorului VIII.

Ecografia abdominală a obiectivat tromboză venoasă profundă la nivelul venei femurale stângi și la nivelul venei iliace comune, mase abdominale și inghinale cu caracter de adenopatii.

S-a efectuat CT toraco-abdominal cu substanță de contrast care a evidențiat, pe lângă tromboza venoasă, prezența unor mase adenopatic retroperitoneale confluențe ce înglobau vasele mari (Fig. 1).

Examinarea RMN de abdomen și pelvis cu substanță de contrast a decelat noi modificări importante, printre care: masă tumorală la nivelul capului pancreatic și a procesului uncinat; multiple leziuni nodulare

pancreatice (Fig. 2); mase tumorale localizate la nivelul regiunii fesiere stângi și perianale extinse în grăsimea ischioanală bilateral (Fig. 3); colecist cu conținut neomogen, cu microcalculi declivi și structură osoasă neomogenă, cu multiple leziuni nodulare confluențe, oasele femurale și ale bazinului fiind interesate aproape în totalitate.

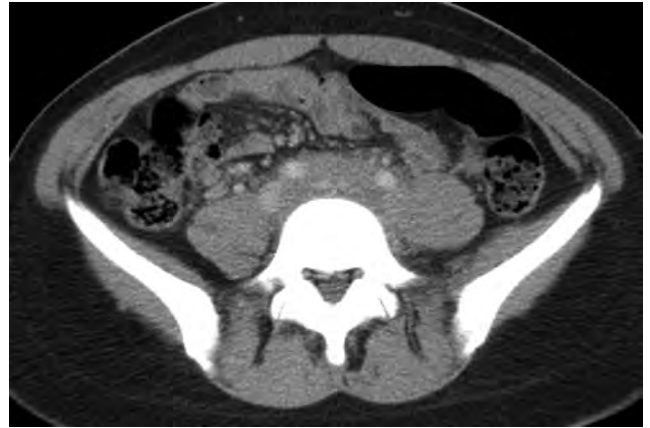

FIGURA 1. Mase adenopatic retroperitoneale cu înglobarea vaselor mari; tromboză de venă femurală și iliacă stângă, aspect CT

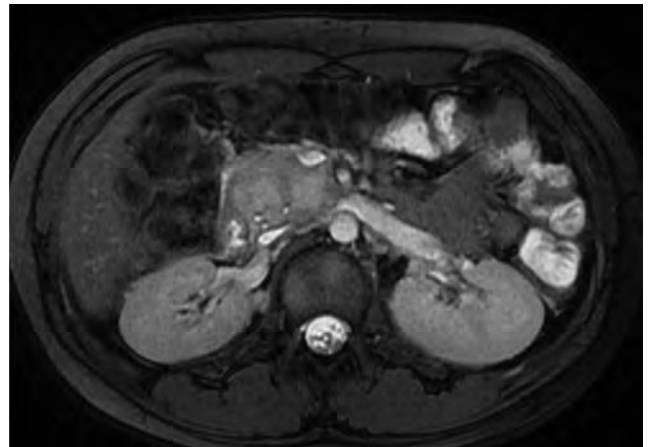

FIGURA 2. Bloc adenopatic cap pancreas, aspect RMN

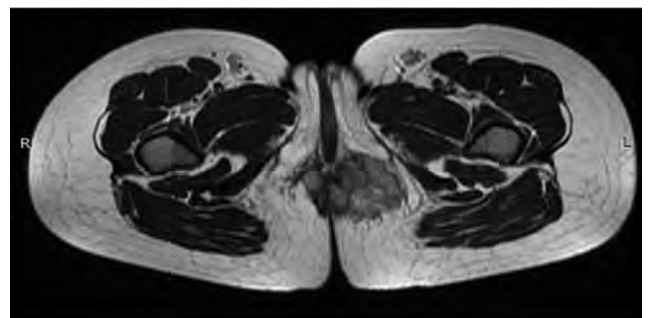


FIGURA 3. Masă tumorală la nivelul regiunii fesiere stângi și perianale, aspect RMN

Medulograma a pus în evidență o celularitate foarte bogată, cu o populație reprezentată de blaști atipici în proporție de aproximativ 80%, de dimensiuni mari, cu citoplasma în cantitate medie, bazofilă, franjurată,

cu 1-2 nucleoli. Celulele blastice erau dispuse izolat sau în grupuri mici și medii (Fig. 4).

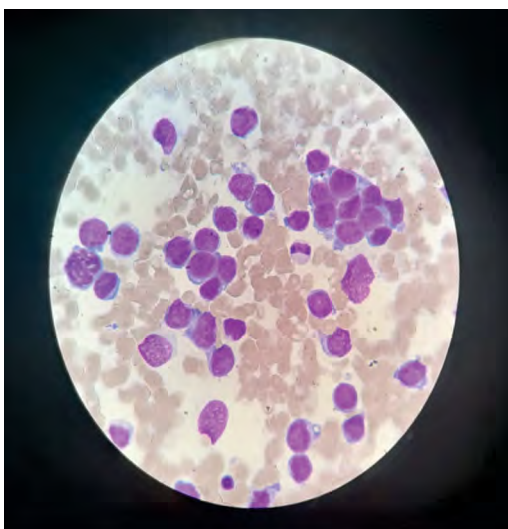


FIGURA 4. Aspirat măduvă osoasă, colorație MGG, x 100

Examenul histopatologic efectuat pe fragmentele prelevate în urma exciziei adenopatiei inghinale stângi și imunohistochimia au evidențiat metastazarea limfoganglionară a unui rhabdomyosarcom alveolar.

Astfel, adunând toate aceste date, s-a putut susține diagnosticul de certitudine, și anume rhabdomyosarcom alveolar de regiune gluteală, în stadiul IV, cu infiltrare medulară și metastaze osoase, ganglionare (inghinale, pelvine, periaortice, perihepatice) și pancreatice. Pacienta a urmat 4 cicluri de chimioterapie conform protocolului CWS 2009.

În evoluție, a asociat hepatocitoliză (ALT 460 U/l, AST 86 U/l) și amilazemie (622 U/l). Prin colangiopancreatografie retrogradă endoscopică s-a pus în evidență obstrucție adenopatică la nivelul căilor biliare principale, fiind necesară montarea un stent de plastic la acest nivel.

Evaluarea imagistică a răspunsului la tratament a decelat o nouă metastază localizată la nivelul orbitei, iar aspiratul medular nu a mai evidențiat prezența celulelor maligne. Astfel, din cauza extensiei neoplaziei și a răspunsului rezervat la tratament, s-a decis inițierea radioterapiei pentru controlul local.

DISCUȚII

Rhabdomyosarcomul alveolar reprezintă o tumoră malignă a țesuturilor moi cu diferențiere mioblastică, ce face parte din grupul tumorilor cu celule mici și rotunde. Acesta apare cu predilecție în perioada adolescenței, este extrem de agresiv și are un mare grad de malignitate (3,11).

În cazul prezentat, din cauza impresionantă tromboze venoase profunde, s-a dorit înlăturarea altor cau-

ze de tromboză. Trombofilia, deficitul de antitrombină, deficitul de proteină C și S, afecțiuni autoimune precum vasculitele sau sindromul antifosfolipidic reprezintă o parte dintre binecunoscute cauze, toate acestea fiind excluse la pacienta noastră.

Pentru anomaliile genetice, un rol important îl reprezintă efectuarea profilului genetic al riscului de trombofilie. Mutațiile la care studiile au demonstrat un risc mare de tromboză sunt mutații ale factorilor V Leiden, II, XIII, dar și mutația MTHFR C677T (12,13). Aceste modificări au fost absente în cazul nostru, totuși, la pacienta noastră s-au detectat alte anomalii, defectele MTHFR A1298 C și PAI-1 4G/4G, ambele homozigote. Legat de prevalența acestora în rândul pacienților cu tromboză, studiile sunt contradictorii. Unele studii au demonstrat o reală legătură între mutația PAI-1 4G/4G și tromboză, cu atât mai mult cu cât sunt asociate și alte anomalii, cum ar fi hipehomocisteinemia, deficitul de factor C, S sau hiperactivitatea factorului VIII – acesta din urmă fiind prezent și în cazul nostru (14). În ceea ce privește mutația MTHFR A1298C, niciun studiu nu a reușit să-i demonstreze asocierea cu riscul de tromboză (13).

Revenind la cazul nostru, putem concluziona faptul că pacienta prezintă o predispoziție genetică la tromboză (prin mutația PAI-1 4G/4G asociată cu hiperactivitatea factorului VIII), la care s-au adăugat mecanismele implicate în tromboza paraneoplazică.

Un alt punct de interes al cazului îl reprezintă invazia măduvei osoase în cadrul unei neoplazii nonhematopoietice, lucru neobișnuit. Puține sunt studiile care au evidențiat mimarea unei leucemii acute de către rhabdomyosarcomul alveolar la copil (15,16). Astfel, punem în evidență alte 4 cazuri asemănătoare, cu debut în perioada adolescenței, raportate în ultimii 9 ani. Aceste cazuri au arătat o predispoziție pentru sexul masculin (3 băieți și o fată), cu vârsta cuprinsă între 14 și 15 ani și care au mimat complet leucemia acută, încă de la debut, atât din punct de vedere clinic, cât și histologic. Aspiratul medular a decelat în toate cazurile blaști atipici de dimensiuni mari, cu citoplasmă bazofilă și franjurată, aspect evidențiat și la pacienta noastră. Diferențele în cazul nostru constau în următoarele aspecte: pacientul a fost de sex feminin, iar mimarea leucemiei acute a fost incompletă. Nu au fost evidențiate criterii clinice specifice leucemiei acute, medulograma fiind cea care a plecat pentru leucemia acută. Toate aceste studii au arătat faptul că rhabdomyosarcomul poate mima o leucemie acută, atât din punct de vedere clinic, cât și histologic, lucru extrem de rar, dar care poate duce la diagnosticarea eronată, întârzierea și chiar ratarea susținerii unui diagnostic de certitudine (17-20).

Cu privire la localizarea metastazelor, s-a arătat faptul că infiltrările neoplazice medulare, pancreatice și orbitale sunt rar întâlnite, iar atunci când există, sugerează un prognostic foarte rezervat (4-6).

CONCLUZII

Rabdomiosarcomul reprezintă o provocare de diagnostic din cauza debutului insidios și a simptomatologiei nespecifice. Agresivitatea și invazia se reflectă în stadiile avansate cu care pacienții se prezintă. Din

cauza acestor lucruri, devine absolut necesar ca rabdomiosarcomul să fie luat în discuție de fiecare dată când se evidențiază imagistic o masă intraabdominală, în cazul unei leucemii acute atipice sau atunci când se suspicionează o neoplazie fără a se decela cu exactitate situsul primar. Particularitatea cazului nostru a fost dată în special de mimarea unei leucemii acute pe frotiul din aspiratul osteomedular prin metastază osoasă, de manifestarea trombotică inițială rezultată în urma unei complicații paraneoplazice și, nu în ultimul rând, de localizarea metastazelor.

Conflict of interest: none declared

Financial support: none declared

BIBLIOGRAFIE

- Petra Balogh, Rita Bánusz, Monika Csóka et al. Primary alveolar rhabdomyosarcoma of the bone: Two cases and review of the literature. *Diagnostic Pathology*. 2016; 11:99.
- Ida Russo, Virginia Di Paolo, Carmelo Gurnari et al. Congenital rhabdomyosarcoma: A different clinical presentation in two cases. *BMC Pediatrics*. 2019; 18:166.
- Debojyoti Sakar, Sayantal Ray, Manjary Saha et al. Alveolar rhabdomyosarcoma with multiple distal metastases. A case report and review of literature. *BMJ Case Reports*. 2012; 2:10
- Kim J, Ussher JG. Orbital rhabdomyosarcoma: A rare ophthalmic condition. *Med. J. Aust.* 2019 Nov; 211(9):398-399.
- Ryan AL, Nagarajan L, Alessandri AJ et al. Rare pattern of relapse to the pancreas and bilateral extraocular muscles in paediatric alveolar rhabdomyosarcoma. *J. Paediatr. Child Health*. 2017 Apr; 53(4):419-421.
- Córdoba Rovira, Inarejos Clemente. Childhood rhabdomyosarcoma. *Radiologia*. 2016 Nov - Dec; 58(6):481-490.
- Yang QK, Li SL, Chen T et al. Clinicopathological characteristics and therapeutic effects of adult rhabdomyosarcoma patients. *Zhonghua Zhong Liu Za Zhi*. 2019 Nov 23; 41(11):873-877.
- Koivusalo AI, Rintala RJ, Pakarinen MP. Combined management of perianal rhabdomyosarcoma with chemotherapy, radical surgery, and irradiation: A series of three consecutive children. *J. Pediatr. Surg*. 2019 Feb; 54(2):285-287.
- Mizoguchi S, Sawai T, Hirota A, Yamamoto S et al. Trousseau's Syndrome Causing Refractory Deep Venous Thrombosis. *Intern. Med*. 2018 Feb 15; 57(4):623-626.
- Nowak-Göttl U, van Ommen H, Kenet G. Thrombophilia testing in children: What and when should be tested? *Thromb. Res*. 2018 Apr; 164:75-78
- Jawad N, McHugh K. The clinical and radiologic features of paediatric rhabdomyosarcoma. *Pediatr. Radiol*. 2019 Oct; 49(11):1516-1523.
- Den Heijer M, Lewington S, Clarke R. Homocysteine, MTHFR and risk of venous thrombosis: A meta-analysis of published epidemiological studies. *Journal of Thrombosis and Haemostasis*. 2005; 3:292-299.
- Mohammad Soleyman Soltanpour, Zahra Soheili, Ali Akbar Pour-fathollah et al. The A1298C Mutation in Methylenetetrahydrofolate Reductase Gene and Its Association With Idiopathic Venous Thrombosis in an Iranian Population. *LabMedicine*. 2010 April; 42 (4).
- Prabhudesai A, Shetty S, Ghosh K et al. Investigation of Plasminogen Activator Inhibitor-1 (PAI-1) 4G/5G promoter polymorphism in Indian venous thrombosis patients: A case-control study. *Eur. J. Haematol*. 2017 Sep; 99(3):249-254.
- Bernardo López-Andrade, Maria Antonia Duran, Lourder Torres et al. Rhabdomyosarcoma debut masquerading as acute lymphoblastic leukemia: A case report and review of the literature. *Clin. Cae. Rep*. 2019; 7:1545.
- Dong-Hyun Lee, Chan-Jeoung Park, Seongsoo Jang et al. Clinical and Cytogenetic Profiles of Rhabdomyosarcoma with Bone Marrow Involvement in Korean Children: A 15-Year Single-Institution Experience. *Ann. Lab. Med*. 2018; 38:132-138.
- Ruymann FB, Newton WA, Jr, Ragab AH et al. Bone marrow metastases at diagnosis in children and adolescents with rhabdomyosarcoma: A report from the Intergroup Rhabdomyosarcoma Study. *Cancer* 1984; 53:368.
- Imataki O, Uemura M, Uchida S et al. Complete mimicry: A case of alveolar rhabdomyosarcoma masquerading as acute leukemia. *Diagn. Phol*. 2017 Nov; 12 (1):77.
- Yamaguchi K, Koga Y, Suminoe A et al. Alveolar rhabdomyosarcoma of unknown mimicking acute leukemia at the initial presentation. *Rinsho Ketsueki* 2007 Apr; 48(4):315-20.
- Ewa Bien, Lucyna Maciejka-Kapuscinska, Maciej Niedzwiecki et al. Childhood rhabdomyosarcoma metastatic to bone marrow presenting with disseminated intravascular coagulation and acute tumor lysis syndrome: Review of the literature apropos of two cases. *Clinical and Experimental Metastasis* 2010; 27(6):399-407.