

# Hepatoblastom necesitând transplant hepatic. Prezentare de caz

Roxana-Cristina Mareș<sup>1</sup>, Mihaela Chinceșan<sup>1</sup>, Eموke Horvath<sup>2</sup>, Horea Gozar<sup>3</sup>,  
Cristina Oana Mărginean<sup>1</sup>

<sup>1</sup>Clinica Pediatrie I, Universitatea de Medicină, Farmacie,  
Științe și Tehnologie Tîrgu Mureș, România

<sup>2</sup>Clinica de Anatomie Patologică, Universitatea de Medicină, Farmacie,  
Științe și Tehnologie Tîrgu Mureș, România

<sup>3</sup>Clinica de Chirurgie și Ortopedie Pediatrică, Universitatea de Medicină, Farmacie, Științe și  
Tehnologie Tîrgu Mureș, România

## REZUMAT

Hepatoblastomul este o patologie rară la pacienții pediatrici, afectând 5-10/un milion de copii anual. Prezentăm cazul unui pacient în vîrsta de doi ani care a fost internat în Clinica noastră pentru investigarea unei formațiuni tumorale abdominale. Ecografia și tomografia computerizată (CT) au evidențiat o tumoră hepatică solidă de dimensiuni mari, asociind tromboza venei porte drepte. Nivelul alfa-fetoproteinei serice (AFP) și numărul de trombocite au fost mult crescute. Examinarea histopatologică a biopsiei hepatice a confirmat diagnosticul de hepatoblastom tip epitelial. Chimioterapia a fost inițiată, urmată de o intervenție chirurgicală în două etape: ligatura ramului portal drept și rezecția tumorală ulterioară. La șase luni după intervenția chirurgicală o recidivă tumorală a fost suspectată, confirmată de examenul CT și de nivelurile ridicate ale AFP. Pacientul a beneficiat de un transplant hepatic „de salvare”, cu evoluție ulterioară favorabilă și fără recădere de 3 ani. Nivelurile crescute ale alfa-fetoproteinei și trombocitoza sugerează diagnosticul de hepatoblastom. Transplant hepatic este opțiunea finală în cazul tumorilor inoperabile, de dimensiuni mari sau al recăderilor.

**Cuvinte cheie:** hepatoblastom, chimioterapie, recădere, transplant hepatic

## Lista de abrevieri:

CT: Tomografie computerizată      LDH: lactat-dehidrogenaza  
AFP: Alfa-fetoproteina              CRP: Proteina C-reactivă  
Hgb: Hemoglobina                  VSH: viteza de sedimentare a hematiilor  
GOT: Aspartat-aminotransferaza      HIV: Virusul imunodeficienței umane  
GPT: Alanin-aminotransferaza

## INTRODUCERE

Hepatoblastomul este o afecțiune malignă rară, reprezentând puțin peste 1% din totalul cancerelor pediatrice (1) și afectând 5-10/un milion de copii pe an (2).

Etiologia bolii este necunoscută. Au fost puse în evidență multiple modificări genetice asociate cu diagnosticul de hepatoblastom, cele mai frecvente fiind trisomia 2, 8 și 20 (3). Analiza genomului uman a condus la detectarea multor regiuni genomice modificate, dintre care câștigul de material

genetic în regiunile 2q 13-22, 2q 36-37 și delețiunile de 2p și 4q au fost asociate cu tumori avansate și prognostic slab (3,4).

Diagnosticul de hepatoblastom este suspiciat în cazul pacienților cu vîrsta cuprinsă între 6 luni și 3 ani, în prezența unei tumori hepatice, a trombocitozei și a unui nivel crescut al alfa-fetoproteinei serice (AFP) (3). Valorile crescute ale AFP trebuie interpretate în funcție de vîrstă, valori foarte ridicate fiind specifice cazurilor de hepatoblastom. Valorile moderat crescute pot fi detectate în tumorile de sac vitelin, în hepatocarcinom, precum și în anumi-

*Corresponding author:*

Șef Lucr. Dr. Mihaela Chinceșan  
E-mail: mchincesan@yahoo.com

*Article History:*

Received: 3 February 2019  
Accepted: 25 February 2019

te tumori benigne (hamartom mezenchimal, hiperplazie nodulară focală și hemangioendoteliom infantil) (4).

Clasificarea histologică a hepatoblastomului cuprinde șase tipuri grupate în două mari categorii: 1) hepatoblastom epitelial și 2) hepatoblastom mixt epitelial și mezenchimal. Tumorile epiteliale pure reprezintă aproximativ 56% dintre cazuri; acestea sunt alcătuite din proporții diferite de celule fetale și celule embrionare. În cadrul acestui grup, tumorile fetale pure reprezintă 31%, iar tumorile embrionare 19% dintre cazurile de hepatoblastom (5).

Tratamentul hepatoblastomului este relativ standardizat, singura controversă între grupurile de studiu Europene și Americane rămâne momentul intervenției chirurgicale. Grupul European SIOPEL recomandă chimioterapia pre-chirurgicală urmată de excizia tumorii și apoi o perioadă scurtă de chimioterapie post-chirurgicală (6). Grupul de studiu American recomandă intervenția chirurgicală în momentul diagnosticului (aplicabilă la 50% dintre pacienți) urmată de chimioterapia post-chirurgicală (7).

Prezentăm cazul unui pacient cu diagnosticul de hepatoblastom cu o evoluție nefavorabilă și subliniem importanța transplantului hepatic în managementul acestor cazuri.

Consimțământul informat al mamei pacientului a fost obținut anterior publicării acestei prezentări de caz.

## PREZENTARE DE CAZ

### Anamneză

Un pacient de sex masculin, în vârstă de 2 ani, a fost internat în clinica noastră pentru investigarea unei formațiuni tumorale abdominale. Antecedentele heredo-colaterale și personale nu au evidențiat elemente patologice semnificative.

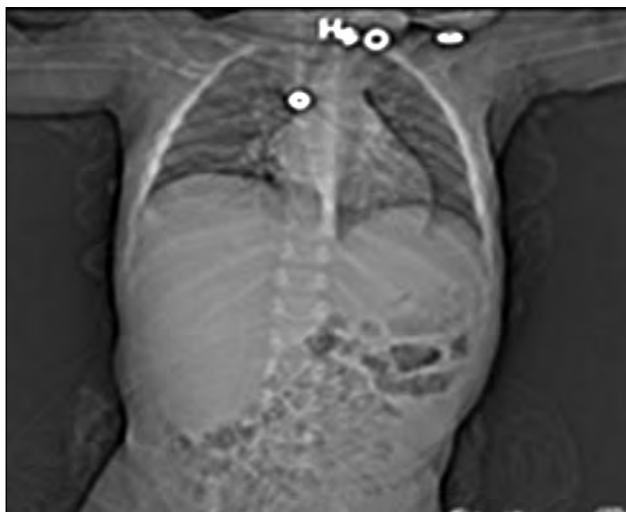
### Examen clinic

Examenul clinic la internare a evidențiat o stare generală influențată, întârzierea creșterii staturponderale (greutate = 7,9 kg < percentila 3, înălțime = 75 cm < percentila 3), paloare tegumentară marcată, abdomenul destins cu o masă tumorală fermă în flancul drept.

### Diagnostic pozitiv

Rezultatele analizelor de laborator au pus în evidență anemie (Hgb: 9,5 g/dl), leucocitoză (24.900/mm<sup>3</sup>), neutrofilie (16.000/mm<sup>3</sup>), trombocitoză (994.000/mm<sup>3</sup>), modificări de transaminaze (GOT-240 U/l), LDH (618 U/l) și markeri inflamatori crescuți (PCR-104,56 mg/dl, VSH-65 mm/h).

Ecografia abdominală efectuată a evidențiat o tumoră hepatică solidă. Examenul CT a descris o tumoră de dimensiuni mari, 59/69/55 mm, localizată în segmentul 6, cu structură eterogenă și zone de necroză, aderentă la mușchiul oblic extern și cu tromboza venei porte drepte, fără leziuni metastatice pulmonare, rinichi în potcoavă (Fig. 1).

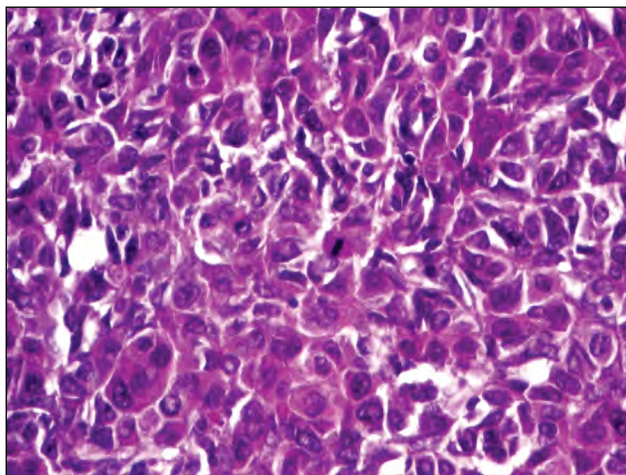


**FIGURA 1.** CT abdominal – tumoră hepatică de dimensiuni mari

Am exclus o infecție cu virus hepatic B, C, HIV, Toxoplasma gondii, virusul Epstein-Barr sau citomegalovirus. Nivelurile de acid vanil-mandelic în urină au fost determinate pentru a exclude diagnosticul de neuroblastom, cu o valoare normală: 1,11 mg / 24 h.

Valoarea AFP a fost mult crescută – 174.200 UI/ml (Normal: 0,92-6,73).

Având în vedere vârsta pacientului, nivelul crescut al AFP, trombocitoza și datele imagistice, am ridicat suspiciunea de hepatoblastom. A fost efectuată o biopsie hepatică, iar examinarea histopatologică a confirmat diagnosticul de hepatoblastom tip epitelial (Fig. 2).



**FIGURA 2.** Hepatoblastom. Hematoxilina-eozină

## Tratament

Odată ce diagnosticul de hepatoblastom – high risk (din cauza afectării venei porte) a fost confirmat s-a inițiat chimioterapia, conform ghidului International Childhood Liver Tumors Strategy Group 3HR, care a implicat 4 cicluri de Cisplatin și 4 cicluri de Carboplatin-Doxorubicin. Secundar chimioterapiei pacientul a dezvoltat aplazie medulară ce a necesitat transfuzii de sânge și factor de stimulare a coloniilor de granulocite.

Valorile AFP au scăzut la 29,9 ng/ml, iar examenul CT abdominal a evidențiat o scădere în dimensiuni a tumorii, de 60/32/54 mm.

Prima intervenție chirurgicală a fost reprezentată de ligatura ramului drept al venei porte, urmată de un ciclu de Cisplatin. Etapa a doua a procedurii chirurgicale (rezeția tumorală) a fost efectuată cinci luni mai târziu urmată de un ciclu final de Cisplatin.

## Evoluție și complicații

La șase luni după a doua intervenție chirurgicală s-a suspiciat o recidivă din cauza apariției hepatomegaliei, confirmată de niveluri foarte crescute ale alfa-feto proteinei (56.8163 UI/ml) și examenul CT abdominal care a evidențiat leziuni multiple în lobii hepatici drept și stâng. Chimioterapia a fost reluată, cu 3 cicluri de Carboplatin-Doxorubicin și 4 cicluri de Cisplatin/Vincristin/5-Fluorouracil. Scintigrafia osoasă și examenul CT toracic nu au evidențiat metastaze toracice sau osoase.

Urmând protocolul pentru recădere după intervenției chirurgicale și chimioterapie, a fost efectuat un transplant ortotopic hepatic cu segmente 2-3 de la un donator viu înrudit. Evoluția postoperatorie a grefei a fost favorabilă și pacientul nu a prezentat recădere de trei ani.

Pentru a evalua gradul de fibroză al ficatului transplantat, am efectuat elastografie hepatică și Fibrotest®, ambele investigații fiind în limite normale.

## DISCUȚII

Un număr mare de sindroame și malformații congenitale au fost descrise la pacienții cu hepatoblastom, cum ar fi sindromul Beckwith-Wiedemann, polipoza adenomatoasă familială și malformațiile renale. S-a constatat că această boală este mai frecventă în cazul sugarilor născuți prematur sau cu greutate mica la naștere (8,9). Pacientul nostru nu a prezentat niciunul dintre factorii de risc menționați mai sus ca fiind asociați cu o incidență

crescută a hepatoblastomului. În ceea ce privește posibilele boli asociate, el a prezentat rinichi în pot-coavă cu hipoplazia rinichiului drept. Chan și colaboratorii au propus o asociere posibilă între cazurile de hepatoblastom și hipoplazia renală într-un studiu retrospectiv efectuat în Spitalul de Oncologie Los Angeles, raportând trei asemenea cazuri (10).

Prognosticul cazurilor de hepatoblastom depinde de extensia tumorii în momentul diagnosticului, de posibilitatea de excizie și de tipul histologic (11,12). În cazul nostru, implicarea venei porte și dimensiunile mari ale tumorii au condus la includerea cazului în stadiul III, neuroblastom inițial inoperabil. În ceea ce privește histologia, tipul fetal pur conferă cel mai bun prognostic (13). Cazul nostru a prezentat o histologie mixtă epitelială, embrionară și fetală, cu un prognostic mai puțin favorabil.

Tratamentul hepatoblastomului combină chimioterapia preoperatorie cu excizia chirurgicală, permițând o rată de supraviețuire de peste 70% (14). Rezeția chirurgicală completă este piatra de temelie a tratamentului; cu toate acestea, mai puțin de 40% dintre pacienți au tumori excizabile în momentul diagnosticului (15). Dacă tumora este considerată inoperabilă și pacientul prezintă un risc crescut de complicații, biopsia și chimioterapia preoperatorie sunt indicate (5).

Asmar și Rassi au publicat cazul unui sugar de sex feminin în vârstă de 8 luni, care a prezentat un hepatoblastom mixt epitelial și mezenchimal nerresponsiv la tratamentul chimioterapic, dar care a fost tratat cu succes prin rezeție chirurgicală, fiind fără recidivă după 15 ani (16).

Contraindicațiile operatorii sunt: tumora de dimensiuni mari, implicând riscul de hemoragie severă; afectarea mai multor lobi hepatici; afectarea venei hepatice sau venei cave inferioare (17). În cazul nostru am optat pentru o procedură în două etape: în prima etapă a fost realizată ligatura ramului portal drept. Această manevră a produs o fibroză a lobului hepatic drept și o creștere în dimensiuni a lobului hepatic stâng. În aceste condiții, în timpul celei de-a doua etape, o rezeție a tumorii în țesutul fibros a fost mai ușor de efectuat și riscul de hemoragie a fost scăzut. Această tehnică efectuată asupra unui pacient pediatric a fost descrisă pentru prima dată în studiul lui Chan și colaboratorii. Aceștia au efectuat ligatura de venă portă și partiționarea hepatică urmată de rezeția tumorală ulterioară unei paciente în vârstă de 6 ani la care s-a decelat un hepatoblastom gigant. Pacienta a prezentat o evoluție favorabilă comparativ cu pacientul nostru, care

a prezentat recidivă după 6 luni (18). Un alt studiu efectuat de Qazi și colaboratorii a descris însă un caz de recidivă tumorală precoce la un sugar diagnosticat cu hepatoblastom, care a dezvoltat recurența bolii în prima lună după operația etapizată (ligatura de venă portă și rezecția tumorală ulterioară) (19).

În ciuda chimioterapiei agresive și a rezecției complete a tumorii, pacientul nostru a prezentat o recădere tumorală la 6 luni după intervenția chirurgicală, cu leziuni multiple în lobiile hepatice drept și stâng. Transplantul hepatic „de salvare” a fost singura opțiune viabilă. A fost efectuat un transplant ortotopic hepatic cu segmente 2-3 de la un donator viu (mama), cu o evoluție favorabilă postoperatorie și pe termen lung. Fernandez și colaboratorii au raportat un caz de hepatoblastom chimiorezistent la un pacient cu trisomie 18, care a dezvoltat o recădere după tratamentul chirurgical și chimioterapie cu Cisplatin, Vincristin și 5-Fluorouracil. Similar cazului nostru, pacientului i s-a efectuat un transplant hepatic ortotopic, cu evoluție ulterioară favorabilă (20).

Transplantul hepatic de primă intenție este indicat în cazul hepatoblastomelor multifocale sau solitare care invadează toate cele patru sectoare ale ficatului sau în cazul tumorilor localizate central, în imediata apropiere a vaselor mari hepatice. Transplantul hepatic pare să aibă un rezultat mai bun

atunci când este efectuat ca o procedură de primă intenție, mai degrabă decât o procedură de salvare în cazul bolii recurente. Otte et al. au raportat o supraviețuire de 85% pentru 7 copii care au suferit transplant hepatic primar și doar 40% pentru 5 copii la care s-a efectuat un transplant „de salvare” (21).

Elastografia hepatică poate fi utilizată pentru a detecta neinvaziv dezvoltarea fibrozei în ficatul transplantat, cu o sensibilitate și specificitate bună (22). Am efectuat elastografie shear-wave pentru a evalua gradul de fibroză hepatică la pacientul nostru și am comparat-o cu rezultatul Fibrotest® (un algoritm dezvoltat de Biopredictive ca o alternativă la biopsia hepatică, care utilizează nivelele serice ale alfa-2 macroglobulinei, haptoglobinei, apolipoproteinei A1, bilirubinei totale și gamma-glutamil-transpeptidazei). Ambele investigații au fost în intervalul normal, indicând lipsa fibrozei hepatice.

## CONCLUZII

Hepatoblastomul este o patologie foarte rară la copii. Valorile crescute ale alfa-fetoproteinei și ale trombocitelor indică diagnosticul de hepatoblastom. Pentru pacienții cu tumori extinse, non-rezectabile sau cu recăderi ale bolii după chimioterapie și intervenție chirurgicală, transplantul hepatic rămâne opțiunea finală, salvatoare.

*Conflict of interest:* none declared  
*Financial support:* none declared

## BIBLIOGRAFIE

- Zhang J, Xu F, Chen K et al. An effective approach for treating unresectable hepatoblastoma in infants and children: Pre-operative transcatheter arterial chemoembolization. *Oncol Lett.* 2013; 6(3): 850- 854.
- Khaderi S, Guiteau J, Cotton RT et al. Role of liver transplantation in the management of hepatoblastoma in pediatric population. *World J Transplant.* 2014; 24; 4(4): 294- 298.
- Perilongo G, Shafford EA. Liver tumors. *Eur J Cancer.* 1999; 35: 953-959.
- Schnater JM, Kohler SE, Lamers WH et al. Where do we stand with hepatoblastoma? A review. *Cancer.* 2003; 98: 668-678.
- Finegold MJ, Lopez-Terrada DH, Bowen J et al. Protocol for the examination of specimens from pediatric patients with hepatoblastoma. *Arch Pathol Lab Med.* 2007; 131: 520-529.
- Perilongo G, Shafford E, Maibach R et al. International Society of Paediatric Oncology – SIOPEL 2. Risk-adapted treatment for childhood hepatoblastoma; final report of the second study of the International Society of Paediatric Oncology – SIOPEL 2. *Eur J Cancer.* 2004; 40: 411-421.
- Ortega JA, Douglass EC, Feusner JH et al. Randomized comparison of cisplatin/ vincristine/5-fluorouracil and cisplatin/continuous infusion Doxorubicin for the treatment of pediatric hepatoblastoma (HB): A report from the Children's Cancer Group and the Pediatric Oncology Group. *J Clin Oncol.* 2000; 18: 2665-2675.
- Von Schweinitz D. Hepatoblastoma: Recent developments in research and treatment. *Seminars in Pediatric Surgery.* 2012;21:21–30.
- Paquette K, Coltin H, Boivin A et al. Cancer risk in children and young adults born preterm: A systematic review and meta-analysis. *PLoS One.* 2019; 14(1): e0210366.
- Chan R, Mascarenhas L, Venkatramani R. Hepatoblastoma and hypoplastic kidneys: a new association. *Pediatr Blood Cancer.* 2014;61(8):1476-8.
- Stocker JT. Hepatic tumor in children. In: Suchy FJ, Sokol RJ, Balistreri WF, editors. *Liver disease in children.* 2nd edition. Lippincott Williams & Wilkins; 2001. 91: 5-49.
- Herzog CE, Andrassy RJ, Eftekhar F. Childhood Cancers: Hepatoblastoma. *The Oncologist.* 2000;5:445-453.
- Carceller A, Blanchard H, Champagne J et al. Surgical resection and chemotherapy improve survival rate for patients with hepatoblastoma. *J Pediatr Surg.* 2001; 36: 755-759.
- Ang JP; Heath JA, Donath S et al. Treatment outcomes for hepatoblastoma: an institution's experience over two decades. *Pediatr Surg Int.* 2007; 23(2):103-9.
- Teran DA, Beltran OG, Bru RC et al. Efficacy of neoadjuvant therapy and surgical rescue for locally advanced hepatoblastomas: 10 year single-center experience and literature review. *World J Gastroenterol.* 2014; 20(29): 10137-10143.
- Suk-Bae M, Hyun-Baek S, Jeong-Meen S et al. Hepatoblastoma: 15-year experience and role of surgical treatment. *J Korean Surg Soc.* 2011;81:134-140.
- El Asmar A, El Rassi Z. Hepatoblastoma in childhood, long term survival achieved: 2 case reports and literature review. *Int J Surg Case Rep.* 2016; 21: 55–58.

18. Chan A, Chung P, Poon R. Little girl who conquered the “ALPPS”, *World J Gastroenterol.* 2014; 20(29): 10208–10211.
19. Qazi A, Syed A, Khan AW et al. Early multifocal recurrence of hepatoblastoma in the residual liver after R0 liver resection with ALPPS procedure: a case report. *Ann Transl Med.* 2016; 4(19): 375.
20. Fernandez KS, Baum R, Fung B et al. Chemoresistant hepatoblastoma in a patient with mosaic trisomy 18 treated with orthotopic liver transplantation. 2011; *Pediatric Blood & Cancer* 56(3):498-500.
21. Otte JB, Pritchard J, Aronson DC, Brown J, Czauderna P, Maibach R et al. Liver transplantation for hepatoblastoma: results from the International Society of Pediatric Oncology (SIOP) study SIOPEL-1 and review of the world experience. *Pediatr Blood Cancer* 2004; 42:74-83.
22. Perry MT, Savjani N, Bluth EI et al. Point Shear Wave Elastography in Assessment of Hepatic Fibrosis: Diagnostic Accuracy in Subjects With Native and Transplanted Livers Referred for Percutaneous Biopsy. *Ultrasound Q.* 2016; 32(3):201-7