

# Tulburarea metabolică severă – cauză de deces la un sugar având o boală cronică

Roxana Tănase<sup>1</sup>, Alina Stoicescu<sup>2</sup>, Elena Georgescu<sup>1</sup>,  
Carmen Pascu<sup>1</sup>, Șerban Rogoz<sup>1</sup>, Oana Falup-Pecurariu<sup>1,3</sup>

<sup>1</sup>Spitalul de Urgență pentru Copii, Brașov, România

<sup>2</sup>Spitalul MedLife, Brașov, România

<sup>3</sup>Universitatea Transilvania, Brașov, România

## REZUMAT

Hiperplazia congenitală suprarenală reprezintă o tulburare în sinteza steroizilor, cu transmitere autozomal recesivă și cu prevalență mare în cazul copiilor proveniți din relații de consangvinitate.

Prezentăm cazul unui sugar de sex masculin, diagnosticat la vârsta de 2 luni cu sindrom de pierdere de sare și hiperplazie congenitală suprarenală forma clasică fără semne de virilizare, alături de un review al datelor din literatura recentă legată de acest subiect. Diagnosticul a fost pus pe baza istoricului familial, a datelor clinice și paraclinice. Prognosticul poate fi unul favorabil atât timp cât există complianță la tratamentul de substituție cu glucocorticoizi. Totodată, riscul de deces este ridicat prin crizele suprarenale și dezechilibrul metabolic major.

**Cuvinte cheie:** hiperplazie congenitală suprarenală, glucocorticoizi, 21-hidroxilază, criză suprarenală

## INTRODUCERE

Hiperplazia congenitală suprarenală (HCS) este o entitate care reunește un grup de deficiențe enzimice cu transmitere recesivă. Consecința majoră a acestei deficiențe constă în alterarea producției de steroizi la nivelul suprarenalei, determinând un deficit de cortizol și aldosteron și un exces de androgeni (1). Deficitul de 21-hidroxilază reprezintă cea mai frecventă anomalie, 95% din totalul HCS regăsiindu-se în această categorie (2).

Conform datelor recente din literatura de specialitate, HCS se clasifică astfel:

A. Forma clasică – hiperplazia congenitală a suprarenalelor

1. Deficitul de 21 hidroxilază
  - a) forma simplă virilizantă
  - b) forma cu pierdere de sare
  - c) forma criptică (latentă, atenuată)
2. Deficitul de 11 hidroxilază – forma cu hipertensiune arterială
3. Deficitul de 3 beta-hidroxisteroid-dehidrogenază
4. Deficitul altor enzime implicate în steroidogeneză.

B. Forma non-clasică (cu debut tardiv)

1. Forma cu virilizare și infertilitate (deficit latent de 21 hidroxilază sau 3-beta-hidroxisteroid-dehidrogenază)
2. Forma cu virilizare și hipertensiune arterială (deficit latent de 11-hidroxilază).

Tratamentul este multidisciplinar, complex și constă în: substituția de steroizi, suplimentarea aportului de sare, evitarea crizelor suprarenale, corectarea chirurgicală a organelor genitale externe, precum și menținerea unei sănătăți mentale corespunzătoare (1-3).

Se recomandă screeningul tuturor nou-născuților pentru deficitul sever de 21-hidroxilază. Testele pozitive necesită ulterior investigații pentru confirmarea diagnosticului (3,4).

## PREZENTARE DE CAZ

Sugar de sex masculin, în vârstă de 2 luni, se prezintă pentru refuzul alimentației și agitație psihomotorie cu plâns neconsolabil. Simptomatologia a debutat cu o zi înaintea prezentării.

Din antecedentele heredocolaterale reținem că mama, în vârstă de 26 de ani (GIIPIII), cu tatăl, în

Corresponding author:

Dr. Roxana Tănase

E-mail: roxanataranu187@yahoo.com

Article History:

Received: 14 November 2017

Accepted: 27 November 2017

vârstă de 33 de ani, sunt verișori de gradul II. Au împreună încă 2 copii, un băiat în vârstă de 5 ani și o fetiță în vârstă de 4 ani.

Cel de-al doilea copil, fetița, la vârsta de 6 săptămâni, s-a prezentat în serviciul nostru în șoc hipovolemic. Pe baza examenului clinic și a investigațiilor complementare, s-au stabilit diagnosticele de pseudohermafroditism de sex feminin, sindrom de pierdere de sare și tulburare adrenogenitală. S-a efectuat inclusiv cariotiparea, care a confirmat deficitul de 21-hidroxilază. Tratamentul de substituție s-a făcut cu Prednison, Astonin (*Fludrocortizon*) și suplimentarea aportului de sare, sub care evoluția a fost lent favorabilă.

Corecția chirurgicală a organelor genitale externe nu s-a efectuat până la vârsta de 4 ani, întrucât părinții au fost necomplianți față de programul de urmărire al acestui copil (Fig. 1).

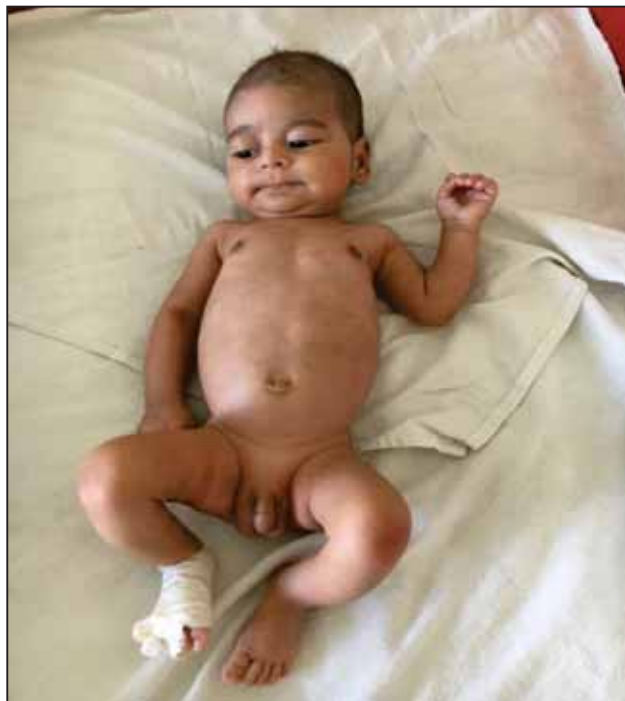

**FIGURA 1.** Fetiță în vârstă de 4 ani (sora pacientului nostru) – organe genitale externe cu aspect de pseudohermafroditism feminin și pilozitate pubiană.

Pacientul nostru, în vârstă de 2 luni, cel de-al treilea copil al familiei, provine dintr-o sarcină nedispensarizată, afirmativ cu evoluție fiziologică. Este născut la termen, pe cale naturală, în prezența craniană, GN = 3.900 g, alimentat mixt, vaccinat BCG, profilaxia rahitismului neinițiată, curba ponderală descendentă.

La internare, prezintă stare generală mediocră, T = 37°C, G = 3.500 g, facies suferind, încercănat, ochi înfundați în orbite, buze uscate, limbă saburală, plâns stins, tegumente palide, TRC 5 sec, extremități reci cu tendință la cianoză, torace normal

conformat, murmur vezicular prezent bilateral, fără raluri, Sat O<sub>2</sub> 98%, AV 150 b/min, TA 90/60 mmHg, fără sufluri supraadăugate, abdomen suplu, deprimabil, pliu cutanat cu elasticitate diminuată, turgor flasc, scaun semiconsistent, diureză prezentă, organe genitale externe de sex masculin dezvoltate corespunzător vârstei, ambii testiculi coborâți în scrot, FA 3/2 cm deprimată (Fig. 2).



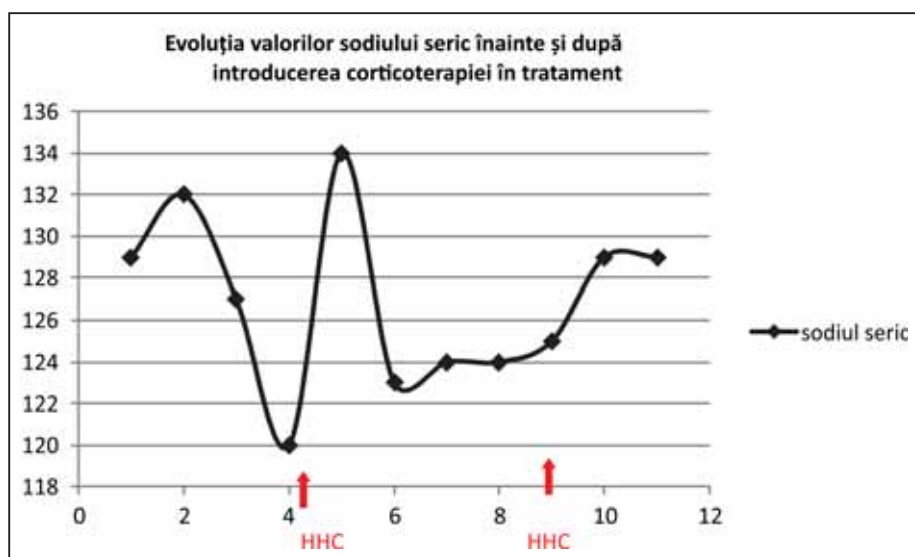
**FIGURA 2.** Pacientul nostru la vârsta de 2 luni. IP = 0,64

Biologic, la prima internare, se evidențiază leucocite 15.880/mm<sup>3</sup>, monocite 11,3%, trombocite 690.000/mm<sup>3</sup>, glicemia 69 v mg/dl, Na=129 mmol/l, calciu ionic 1,68 mmol/l, uree 77,4 mg/dl, potasiu 5,55 mmol/l, acidoză metabolică, imunograma în limite normale, sumar de urină cu leucociturie, urocultura pozitivă cu *E. coli*, probele și culturile din scaun negative, hemocultură negativă, Ig E specific la laptele de vacă – negativ.

Ecografic abdominal și transfontanelar – fără imagini patologice.

S-a inițiat tratament cu perfuzii de reechilibrare hidroelectrolitică și de aport.

Având în vedere susceptibilitatea crescută la infecții a acestui sugar, s-a început antibioterapia empirică cu Ampicilină (100 mg/kg/zi), schimbată ulterior conform antibiogramei. Din cauza istoricului familial sugestiv pentru HCS și a Na seric constant scăzut (124-129 mmol/l), se ia decizia lărgirii sferei investigațiilor cu efectuarea: TSH, FT4 (valori normale), 17-cetosteroidi/ urină 24h (x2,5VN ↑), 17-alfa hidroxiprogesteron, cortizol seric, renina plasmatică (x300VN↑), aldosteron (valori normale),



**FIGURA 3.** Dinamica valorilor sodiului seric pe parcursul internării sub tratamentul cu HHC.

ionograma urinară, valorile pledând pentru diagnosticul de tulburare androgenitală cu sindrom de pierdere de sare. Conform recomandărilor endocrinologice, se adaugă la schema de tratament corticoterapia (hemisuccinat de hidrocortizon) (Fig. 3) și suplimentarea aportului de sare, sub care evoluția devine favorabilă, cu revenirea apetitului și curbă ponderală în creștere ( $G = 3.720$  g după 17 zile de tratament substitutiv).

Se efectuează consult genetic, care stabilește diagnosticul antemenționat pe baza datelor familiale, clinice și biologice. Geneticianul nu mai consideră necesară confirmarea mutației CYP21A2.

Sugarul este externat la domiciliu cu tratament de substituție cu Prednison 2,5 mg/zi po și aport suplimentar de sare în alimentație. Revine în serviciul nostru după 3 zile, în șoc hipovolemic, acidoză metabolică severă, hiponatremie severă ( $Na = 123$  mmol/l) și refuzul alimentației. Se inițiază terapia de substituție, însă valorile sodiului se mențin mici și apar tulburări de ritm cardiac. În acest moment, se inițiază administrarea de sodiu continuă, însă pacientul decedează prin tulburare de ritm cardiac.

Anatomopatologic, dimensiunile și greutatea glandelor suprarenale se află peste valoarea normală corespunzătoare taliei pacientului (8,3 grame față de 5 grame). Microscopic, s-a decelat arhitectură dezorganizată atât a zonei corticale, cât și a celei medulare.

## DISCUȚII

Hiperplazia congenitală suprarenală reprezintă o tulburare în biosinteza suprarenală de steroizi. Unele forme autozomal recesive afectează și steroideogeneza gonadală. 21-hidroxilaza, enzima ce ca-

talizează conversia 17-hidroxi-progesteronului în 11-deoxicortizol, este cel mai frecvent deficitară în cadrul acestei patologii (5).

Mutația sau deleția oricărei gene care codifică enzimele implicate în sinteza cortizolului sau aldosteronului determină hiperplazia congenitală suprarenală. Fenotipul particular ce rezultă în urma acestor mutații depinde de sexul individului, locul unde este blocată sinteza și de severitatea deleției sau mutației (5).

Incidența globală a acestei boli a fost estimată la 1:14.199 nașteri vii la pacienții homozigoți și 1:60 la subiecții heterozigoți, cu o frecvență a genei de 0,0083. Incidența HCS în cadrul populației de culoare albă a fost estimată la 1:11.909 pentru pacienții homozigoți și 1:55 pentru subiecții heterozigoți, cu o frecvență a genei de 0,0091. Incidența formei de HCS cu pierdere de sare a fost stabilită la 1:18.850, comparativ cu forma simplă virilizantă 1:57.543; astfel, forma cu pierdere de sare este de 3 ori mai comună decât forma simplă virilizantă.

O prevalență înaltă a bolii a fost descrisă în Tunisia, la evrei și în estul Europei, acolo unde a fost declarată cea mai mare rată de consangvinitate. Peste jumătate dintre pacienți sunt copii proveniți din relații de consangvinitate (6). Consangvinitatea se constată și în cazul pacientului nostru.

Conform protocolului clinic al Societății Americane de Endocrinologie, se recomandă screeningul tuturor nou-născuților pentru deficitul sever de 21-hidroxilază, iar rezultatele pozitive trebuie urmate de teste de confirmare (3,4). Validitatea screening-ului este controversată, deoarece nivelele de 17-hidroxi-progesteron variază cu vârsta gestațională, iar acuratețea testului poate fi compromisă de reacții încrucișate cu alți corticosteroizi.

La prematuri există o rată mare de teste fals pozitive, astfel încât nu este necesar screeningul lor în masă. Prematurii reprezintă o categorie de pacienți care trebuie atent monitorizați și spitalizați pe perioade îndelungate. Orice manifestare a sindromului de pierdere de sare sau criză suprarenală este imediat observată și tratată prompt în cadrul acestei categorii particulare de pacienți (7,8).

Cariotiparea trebuie efectuată doar în cazurile în care diagnosticul este echivoc sau în cazurile în care se dorește consiliere genetică, după cum s-a constatat și în cazul nostru. Datele familiale, clinice și paraclinice (hormonale) sunt principalele elemente pentru diagnostic (3).

Clinic, în formele clasice, se descrie sindromul de pierdere de sare, care poate merge până la crize suprarenale amenințătoare de viață, prin imposibilitatea menținerii balanței sodiului, virilizarea organelor genitale feminine (hipertrofie clitoridiană, fuziune labială), falimentul creșterii. Aceste simptome apar devreme, obișnuit sub vârsta de 1 an (1,9). Formele non clasice sau cu debut tardiv, cu o medie a vârstei de 5,9 ani, implică pubarhă precoce, maturarea prematură a epifizelor, accelerarea creșterii și o statură mică în perioada de adult, cicluri menstruale neregulate, infertilitate posibilă la ambele sexe (1,9), tumori testiculare din resturi de țesut suprarenal, oligospermie (10). Pacientul nostru se încadrează în forma clasică de boală cu pierdere de sare, fără semne de virilizare și exitus prin tulburare metabolică severă.

Tratamentul clasic constă în înlocuirea cortizolului și aldosteronului deficitar și în gestionarea simptomelor determinate de excesul în androgeni, utilizând cea mai mică doză de glucocorticoid posibilă, pentru evitarea efectelor adverse, în principal a sindromul Cushing iatrogen (2,4). Hidrocortizonul este citat ca medicație de primă intenție (5). Și în cazul nostru, corticoterapia s-a inițiat cu hemisuccinat de hidrocortizon. Aportul de sare a fost suplimentat per os, conform recomandărilor din literatură, 2-4 g/zi (4).

Atunci când diagnosticul este stabilit antenatal prin teste genetice, se ia în considerare tratamentul cu dexametazonă și are ca scop prevenirea virilizării feților de sex feminin.

În perioada pubertății, metabolismul cortizolului se modifică, cu o creștere a clearance-ului, necesitând ajustarea în permanență a dozelor, în sensul creșterii lor. Ca variantă terapeutică, se poate administra hidrocortizonul subcutan, folosind o tehnică asemănătoare pompelor de insulină (5).

Pentru fetițele cu virilizare severă, ar trebui luată în considerare chirurgia reparatorie într-un sin-

gur pas operator, efectuată de chirurghi experimentați în acest domeniu (3).

În cazul formelor non-clasice, tratamentul trebuie adaptat conform simptomelor, ținta acestuia fiind o curbă a creșterii liniară, maturare osoasă normală, pubertate la timp, cicluri menstruale regulate, prevenția sau limitarea progresiei hirsutismului și acnee. Tratamentul trebuie individualizat și nu trebuie inițiat pentru scăderea concentrației crescute de hormoni (13).

Ca orice boală cronică, impactul bolii și al tratamentului substitutiv pentru toată viața predispune la o izolare socială a acestor pacienți. De aceea, colaborarea multi- și interdisciplinară dintre pediatri, endocrinologi, chirurghi, psihologi și geneticieni este vitală pentru creșterea calității vieții acestora. În afara faptului că tratamentul este zilnic, pacienții cu hiperplazie congenitală suprarenală pot avea o viață normală.

Factorii care pot afecta calitatea vieții la pacienții cu HCS includ medicația pentru toată viața, riscul de criză suprarenală și simptomele hiperandrogenice (12).

La pacienții cu HCS s-a constatat că au rezultate școlare mai scăzute, iar pe plan social reușesc cu dificultate să obțină relații de prietenie cu colegii (12).

În foarte multe cazuri, a fost raportată necomplianța la tratament, expunând pacienții la crize suprarenale. Acest lucru a fost dovedit și în cazul nostru: sora pacientului a prezentat internări multiple pentru dezechilibru hidroelectrolitic și sindrom de deshidratare, iar intervenția chirurgicală nu a avut loc până la vârsta de 4 ani prin neprezentare în serviciul de chirurgie conform recomandărilor. Pacientul nostru revine de la domiciliu, după 3 zile, cu stare generală alterată, hiponatremie severă și deshidratare acută.

Schemele de tratament substitutiv sunt complexe și necesită administrarea medicației în anumite momente ale zilei pentru a mima ritmul fiziologic al cortizolului în organism. Educația este un element de bază, iar pacienții învață cum să își ajusteze dozele ca răspuns la efort, stres psihologic sau boli minore.

Există necomplianță la dozele stabilite de medici, cât și noncomplianță la intervalele de administrare (13).

## CONCLUZII

Consangvinitatea reprezintă un factor de risc important în apariția HCS. În cazul de față, există doi copii afectați, de sexe diferite, la care evoluția

bolii a fost diferită. Ambii prezintă forma clasică a bolii, prin deficit de 21-hidroxilază cu sindrom de pierdere de sare, diagnosticată devreme, la vârsta de 6 săptămâni, respectiv 2 luni. Tratamentul substitutiv cu glucocorticoizi și aportul suplimentar de sare per os s-a instituit ambilor pacienți, cu evoluție favorabilă în cazul fetei, cu menținerea unui echilibru metabolic și hormonal, și nefavorabilă în cazul fratelui său, care decedează prin criză suprarenală.

### MULȚUMIRI

Părinții au înțeles aspectele acestei patologii, li s-au explicat toate informațiile pe înțelesul lor și au fost de acord cu utilizarea dosarelor medicale, inclusiv efectuarea de poze strict în scop științific și didactic. Pentru acest lucru, întreaga echipă le mulțumește.

*Conflict of interest:* none declared

*Financial support:* none declared