

# EVENTRAȚIA DIAFRAGMULUI – FACTOR DE RISC PENTRU INFECȚIILE RESPIRATORII.

## PREZENTARE DE CAZ

Mihaela Ciornei<sup>1</sup>, Elena Hanganu<sup>1</sup>, Diana Ecaterina Popa<sup>1</sup>, T. Stanciu<sup>2</sup>,  
C. Gheonea<sup>3</sup>, B. Savu<sup>1</sup>

<sup>1</sup>Clinica de Chirurgie Pediatrică, Universitatea de Medicină și Farmacie „Gr. T. Popa“, Iași

<sup>2</sup>Clinica de Neonatologie, Universitatea de Medicină și Farmacie „Gr. T. Popa“, Iași

<sup>3</sup>Clinica de Pediatrie, Universitatea de Medicină și Farmacie, Craiova

### REZUMAT

Eventrația diafragmului este o anomalie congenitală sau dobândită, cu o incidență de 1 la 10.000 de copii. Presupune ascensiunea anormală a domului diafragmatic, datorată înlocuirii fibrelor musculare cu un țesut fibroelastic în exces. Simptomatologia este variată, putând fi absentă sau sub forma unor acuze respiratorii ce pot merge până la detresă respiratorie. Infecțiile respiratorii recurente sunt cele mai frecvente manifestări. Autorii prezintă cazul unui pacient în vârstă de 3 ani de sex masculin, spitalizat în repetate rânduri pentru infecții respiratorii, „dextrocardie“ aparentă, datorate unei eventrații diafragmatice stângi, pentru care s-a realizat cu succes plicatura diafragmului.

**Cuvinte cheie:** eventrația diafragmului, infecții respiratorii, plicaturare

### INTRODUCERE

Eventrația diafragmului, congenitală sau dobândită, este o anomalie, cu o frecvență de 1:10.000 de copii, ce presupune ascensionarea permanentă a diafragmului, fără un defect anatomic cert, datorită înlocuirii țesutului muscular cu țesut fibroelastic (1).

Simptomatologia eventrației diafragmatice poate fi nespecifică și frustă, ducând uneori la capcane diagnostice. O parte din pacienți pot fi asimptomatici, diagnosticul la aceștia fiind incidental cu ocazia investigării altor patologii. Principalele simptome sunt cauzate de ascensionarea anșelor intestinale în torace cu compresia lobului inferior pulmonar, determinând cianoză, detresă respiratorie, disfuncție cardiovasculară. Se pot asocia anorexie, greață și vărsături. Cauzele acestor simptome pot fi: 1) incapacitatea de ventilare a plămânului ipsilateral cu compresia directă a acestuia; 2) pneumonia datorată atelectaziei; 3) mișcările paradoxale ale diafragmei care determină ineficiență în ventilația plămânului controlateral; 4) efectul „pendelluft“ între plămânul afectat și cel sănătos datorat ventilației (2). La copii mediastinul este foarte mobil, astfel încât mișcările anormale ale dia-

fragmei vor împinge mediastinul și cordul către hemitoracele controlateral. În eventrația diafragmei capacitatea vitală și capacitatea pulmonară totală sunt reduse cu 20-30%, ceea ce va antrena, îngustarea toracelui, infecții respiratorii recurente, răceli simple, cu sau fără expectorație. În perioada de nou-născut se poate manifesta ca o detresă respiratorie, cu respirații dificile, cianoză, tahicardie sau aritmie (2).

Diagnosticul este confirmat prin radiografia toracică, în incidență postero-anterioară și profil, care evidențiază ascensiunea anșelor. Fluoroscopia poate surprinde mișcările paradoxale ale diafragmei în ciclul respirator. Mobilitatea anormală a diafragmei poate fi surprinsă și prin examen echografic. Aceste mișcări paradoxale pot provoca tulburări respiratorii, cu afectarea schimbului gazos și a perfuziei pulmonare. Examenul CT sau RMN asigură acuratețea diagnosticului.

Leziunile hemidiafragmei drepte sunt mai dificil de diferențiat de o hernie diafragmatică congenitală, datorită ascensionării hepatice, motiv pentru care uneori, este necesară explorarea toracoscopică (2).

Adresa de corespondență:

Elena Hanganu, Universitatea de Medicină și Farmacie „Gr. T. Popa“, Strada Universității nr. 16, Iași

E-mail: dr.elenahanganu@gmail.com

Indicațiile tratamentului chirurgical sunt următoarele: frecvența respiratorie crescută, care nu se ameliorează la tratamentul conservator, pneumonii ipsilaterale, pneumonii grave cu risc vital, dependența de ventilație mecanică sau detresă respiratorie. Tratamentul chirurgical constă în plicatura diafragmei printr-un abord abdominal sau toracic, deschis sau minim invaziv(3). Prima intervenție chirurgicală a fost realizată în 1923 de către Morrison, însă abia în 1964 s-a raportat efectuarea ei la un pacient pediatric (2).

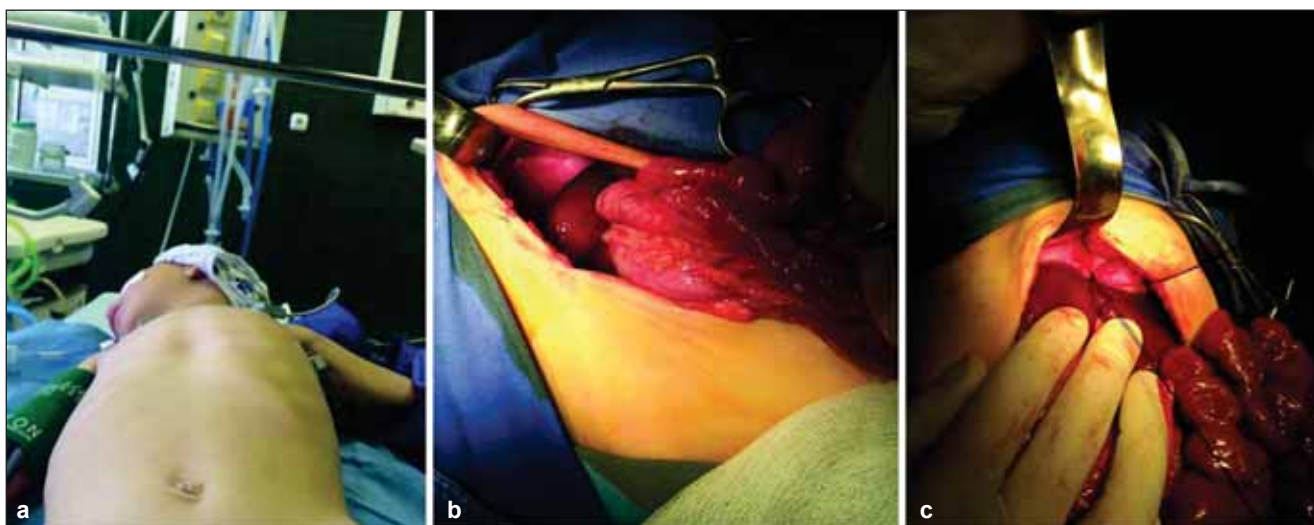
## PREZENTAREA CAZULUI

G.M, de sex masculin, în vârstă de 3 ani, din mediul rural, a fost spitalizat într-un centru teritorial, pentru o infecție respiratorie înaltă, ocazie cu care examenul clinic a evidențiat ascultarea zgomotelor cardiace spre dreapta, cu abolirea parțială a murmurului vezicular pe aria pulmonară stângă, motiv pentru care s-a suspiciat o hernie diafragmatică congenitală și a fost dirijat către centrul de chirurgie pediatrică, la 7 zile după remiterea episodului respirator infecțios. Pacientul a fost născut la termen, cu o GN de 3.000 g, fiind provenit dintr-o sarcină dispensarizată, care nu a fost grevată de evenimente semnificative, dar la care ecografia uterului fetal nu a decelat modificări patologice. Din declarația mamei, pacientul a suferit numeroase infecții respiratorii, după perioada de sugară, cu localizare neprecizată, tratate în condiții de ambulator. Examenul clinic realizat la internare a evidențiat un copil cu o ușoară hipotrofie ponderală (-2,25 DS), microcefalie (-2,39DS), paloare și semne de ușoară deshidratare, fără alte semne care să sugereze o insuficiență respiratorie. La evaluarea toracelui s-a

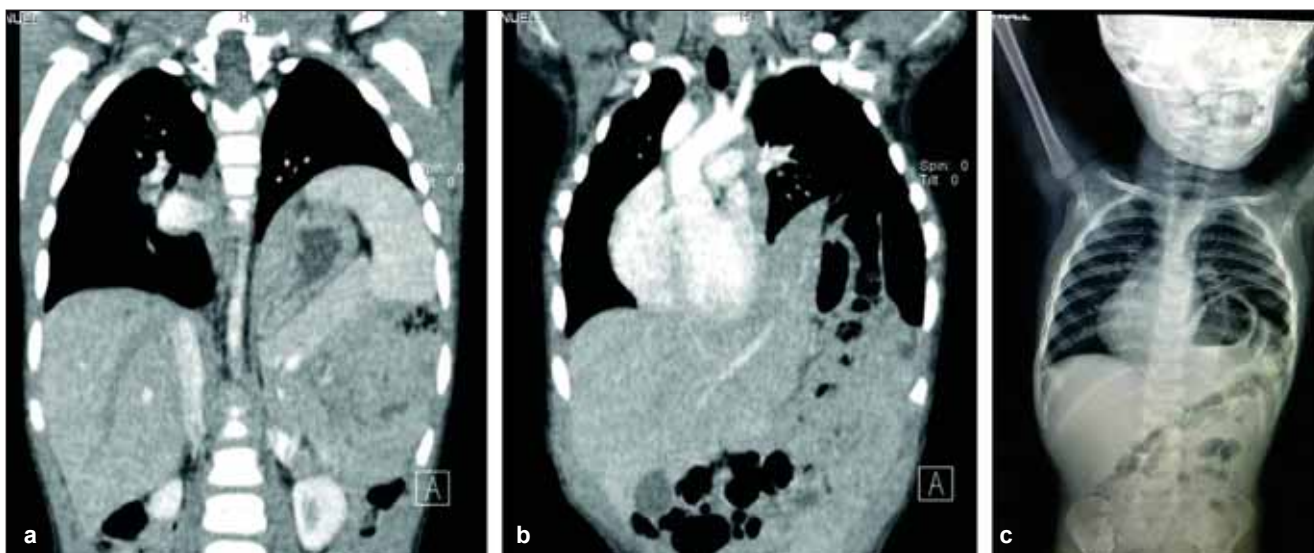
obiectivat bombarea acestuia pe partea stângă, cu diminuarea mișcărilor respiratorii la nivelul regiunilor inframamare, axilare și infrascapulare. (Fig. 1) Frecvența respiratorie a fost de 33 r/min, cu o măritare crescută la nivelul jumătății inferioare a hemitoracelui stâng și cu murmurul vezicular și zgomotele cardiace diminuate ipsilateral.

Radiografia toracică a evidențiat anse intestinale și bula gastrică ascensionate în hemitoracele stâng cu deplasarea umbrei cordului spre dreapta și aerare normală a parenchimului pulmonar bilateral. Imagistica prin CT a sugerat o hernie diafragmatică congenitală stângă (Fig. 2). Nu s-a luat în considerare efectuarea unor alte studii radiologice cu substanță de contrast. Probele hematologice și biochimice au fost în limite normale. Examinarea genetică a evidențiat microcefalia asociată cu tulburarea cronică a nutriției și modificarea topografiei zgomotelor cardiace.

Sub anestezie generală, cu pacientul în decubit dorsal, s-a practicat o laparotomie subcostală stângă. La inspecția cavității peritoneale s-a constatat că lobul stâng hepatic, splina și mai multe anse intestinale subțiri se aflau în torace. Diafragma avea o structură integră, domul fiind ascensionat, cu mișcări paradoxale în timpul respirației. Inspecția anselor intestinale a relevat o mal rotație incompletă. S-a realizat plicaturarea hemidiafragmei stângi. Evoluția postoperatorie a fost bună. Radiografia toracică de control a arătat o dispoziție normală a anselor. Pacientul s-a externat ameliorat la 7 zile postoperator, cu toleranță digestivă bună, fără simptome respiratorii. S-a recomandat regim igienico-dietetic, reluarea cu precauție a activităților specifice vârstei și recuperarea malnutriției sub supravegherea medicului pediatru. La controalele ulterioare s-a constatat o evoluție favorabilă.



**FIGURA 1.** a. Aspect clinic al toracelui b. Aspect intraoperator: eventrația diafragmei, ascensionarea viscerelor abdominale în torace c. Aspect intraoperator: plicaturare



**FIGURA 2.** a. CT: ascensionarea splinei și pancreasului în torace; b. CT: deplasarea mediastinului; c. Rx: ansele intestinale la nivelul hemitoracelui stâng

## DISCUȚII

Eventrația diafragmei este datorată unei atrofii și distensii progresive a domului diafragmatic. Inserția diafragmei la nivelul arcurilor costale, a sternului și a coloanei dorso-lombare este anormală (la distanță). Orificiile aortic și esofagian sunt integre, iar pleura și peritoneul sunt intacte. Simptomatologia la nou-născut poate fi absentă sau sub forma unui sindrom de detresă respiratorie, ceea ce face dificil diagnosticul diferențial cu hernia diafragmatică congenitală cu sac. Leziunile dobândite sunt datorate paraliziei nervului frenic, prin lezarea iatrogenă, fie în contextul chirurgiei toracice, fie datorită paraliziei obstetricale a plexului brahial (paralizia Erb) (2,3). DeVries a constatat că paralizia frenică este cea mai frecventă cauză secundară a paraliziei diafragmei (4). Embriogeneza presupune o anomalie în migrarea mioblaștilor de la nivelul somitelor cervicale către structurile embrionare care vor contribui la formarea septului transvers (în săptămâna a 4-a de vârstă gestațională) și a membranei pleuro-peritoneale (în săptămânile 5-12 de vârstă gestațională) (2).

Persistența disfuncției diafragmatice poate duce la cord pulmonar cronic. La copilul mare, aceasta poate fi asimptomatică sau grevată de infecții respiratorii repetate, cu dispnee și durere toracică. Impotența funcțională a diafragmei este urmată de atelectazie, de afectarea raportului ventilație-perfuzie pulmonară, de tulburări de vascularizație, care va fi redistribuită ulterior către plămânul controlateral și de balansul mediastinului (5).

Plicaturarea diafragmei este tratamentul standard, practicat încă din anul 1923. În literatura de specialitate sunt puține studii despre patologia în cauză, pe un număr mic de pacienți și durată scurtă de urmărire postoperatorie (6,7).

Simansky și colaboratorii au raportat în 2002, ca și indicații ale tratamentului chirurgical, dependența de ventilația mecanică și dispnee (8). Inițial, abordul deschis pentru efectuarea plicaturii a fost cel standard. În prezent tehnicile minim invazive câștigă teren. Chirurgia video-asistată este însoțită de un risc mai mare de leziuni viscerale și de o apreciere deficitară a gradului hipoplaziei musculare (9). Nu s-au constatat diferențe semnificative între durata medie de spitalizare și intensitatea durerii postoperatorii (10,11), la cazurile operate prin cele două variante de abord, fiind necesare studii suplimentare pe un număr mai mare de pacienți.

Cazul prezentat se înscrie în categoria even-trățiilor diafragmatice diagnosticate tardiv, pentru care manifestările respiratorii, aparent în contextul unor infecții respiratorii recurente, par să fi fost singura manifestare clinică a anomaliei congenitale. Deși în urma examenului clinic și imagistic s-a suspectat o anomalie la nivelul diafragmei care a permis ascensionarea viscerelor abdominale în torace, diagnosticul de certitudine și cel diferențial cu hernia diafragmatică congenitală au fost posibile în momentul intervenției chirurgicale.

## CONCLUZII

Eventrația diafragmatică este un diagnostic care trebuie întotdeauna avut în vedere atunci când se practică evaluarea etiologiei unor infecții respiratorii recidivante. Tratamentul afecțiunii este cel chirurgical și constă în plicaturarea diafragmei prin abord toracic sau abdominal, deschis sau video-asistat. Ca în majoritatea cazurilor citate în literatură evoluția imediată și pe termen lung a cazului prezentat a fost favorabilă.