

## PROVOCĂRI DE DIAGNOSTIC ÎN TAHICARDIA VENTRICULARĂ LA COPIL

Constantin Iordache, Andreea-Simona Holoc, Claudia-Mihaela Toma,  
Mihaela Grecu, Alina-Costina Luca

<sup>1</sup>Clinica I Pediatrie, Spitalul de Pediatrie „Sf. Maria“,  
Universitatea de Medicină și Farmacie „Gr. T. Popa“, Iași

### REZUMAT

Aritmiile cardiace primare sunt mult mai puțin frecvente la sugari și copii decât la adulți, simptomele prezentate putând fi vagi și nespecifice. Deși urgențele reale din cauza aritmiilor instabile la copii sunt rare, este important să se identifice și să se gestioneze în mod corespunzător cazurile. Prezentăm cazul unui copil, care se internează pentru simptomatologie respiratorie, la examenul clinic decelându-se o frecvență cardiacă de 214 bpm. Copilul a devenit progresiv anxios, prezentând efort respirator. Studiul electrocardiograamei a stabilit diagnosticul de tahicardie ventriculară fasculară anterioară cu tendința la permanentizare. Evoluția a fost favorabilă după efectuarea cardioversiei electrice și tratament preventiv cu Verapamil.

**Cuvinte cheie:** tahicardie ventriculară, copil, cardioversie electrică

Tahicardia ventriculară reprezintă o succesiune de mai mult de 4 complexe origine distal de bifurcația fasciculului Hiss în țesutul specializat de conducere sau în miocardul ventricular cu o frecvență ce variază între 120-250/min., având drept mecanism fie tulburări în formarea impulsului, fie fenomene de reintrare (1).

### PREZENTARE DE CAZ

Pacient B.B., în vârstă de 6 ani 5 luni se prezintă pentru simptomatologie respiratorie: tuse productivă și dispnee expiratorie, tratată la domiciliu timp de 5 zile cu Klacid și Eurespal. Din antecedentele personale patologice reținem multiple infecții de căi aeriene superioare care nu au necesitat internare.

Examenul clinic:

- Stare generală influențată, T = +1,23 DS, G = +0,87 DS, PC = +1,5;
- Paloare tegumentară, discretă congestie faringiană;
- Pulmonar – murmur vezicular aspru, raluri subcrepitante bilateral bazal, FR = 32r/min, SaO<sub>2</sub>(-)=99%;

- Cardiac – zgomote cardiace ritmice, tahicardice, FC = 214 b/min;

Restul aparatelor și sistemelor au fost în limite normale. Datele de laborator au fost în limite normale.

Datorită frecvenței cardiace crescute se decide efectuarea unei electrocardiograame (Fig. 1) care decelează o FC: 211/min, ritm regulat, axa complexului QRS -90 grade, durata complexelor QRS este de 0,13 sec, cu succesiune regulată, monomorfă; cu disociație artrio-ventriculară și aspect de bloc de ram drept asociat cu hemibloc stâng anterior.

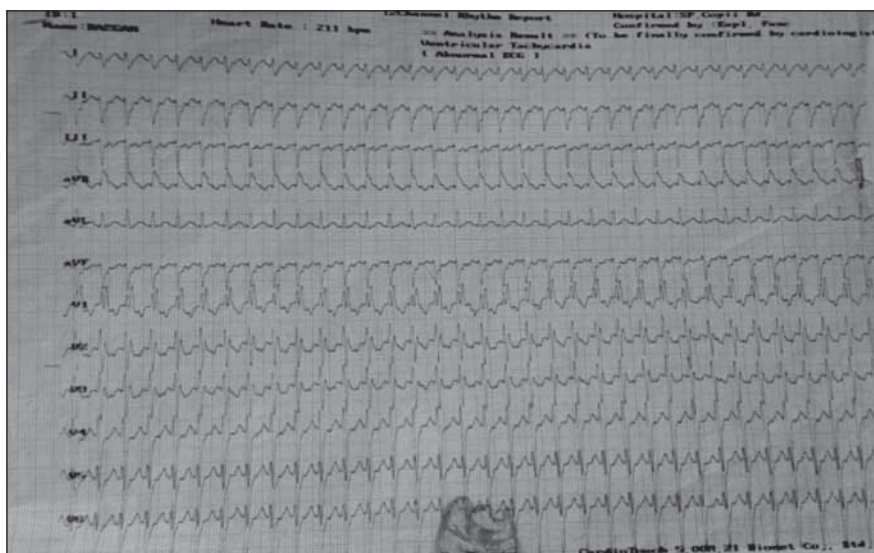
Diagnosticul de etapă în urma electrocardiograamei a fost dificil de stabilit. Așadar, s-au exclus:

- Tahicardia paroxistică supraventriculară condusă aberant: deși avem prezența complexului RS (V1-V6), durata complexelor RS este peste 100 ms în derivațiile precordiale, prezența disociației atrio-ventriculare în V1, prezența undei R inițiale în a VR > 40 ms, susțin diagnosticul de TV.
- Tahicardie atrială cu complexe QRS largi
- Fibrilație ventriculară: ritmul ventricular dezorganizat

Adresa de corespondență:

Alina-Costina Luca, Universitatea de Medicină și Farmacie „Gr. T. Popa“, Str. Universității nr. 16, Iași

E-mail: iordacheconstantin@yahoo.com

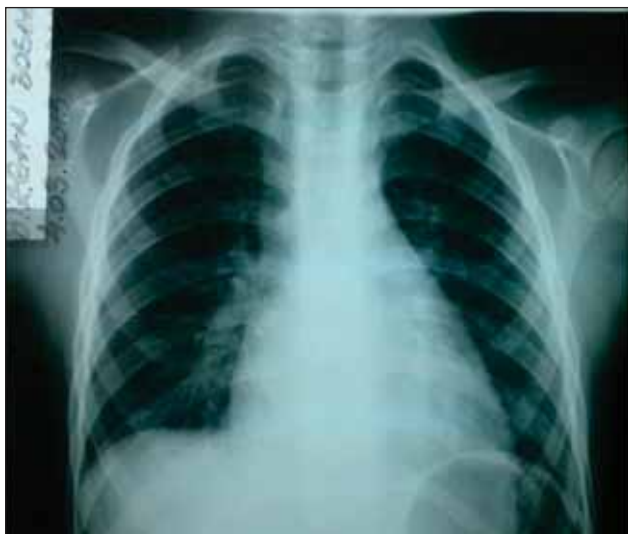

**FIGURA 1.** Electrocardiograma: tahicardie ventriculară fasciculară anterioară

- Flutter ventricular: aspect sinusoidal prin care ORS pare simetric de o parte și de alta a liniei izoelectrice.
- TV polimorfă
- Ritm idioventricular accelerat: este o tahicardie ventriculară monomorfă, cu frecvență în cele mai multe cazuri sub 120/min, repetitivă prin automatism accelerat patologic.

Radiografia cardio-toracică (Fig. 2) relevă desen pulmonar accentuat hilio-bazal bilateral și cord cu rectitudinea arcurilor stângi (ușoară cardiomegalie IC:1,3).

Ecocardiografia (Fig. 3) relevă disfuncție diastolică ventriculară, refluxare tricuspidiană gr. III, foramen ovale patent, asincronism de contracție a septului interventricular, fracția de ejeție: 60%, Frația de scurtare: 31%. Modificările structurale ale cordului nu reprezintă un punct de plecare al tahicardiei ventriculare, ci mai degrabă o consecință a modificărilor electrofiziologice.



**FIGURA 2.** Radiografie cardio-toracică

S-a stabilit diagnosticul de tahicardie ventriculară fasciculară anterioară cu disociație atrioventriculară, cu tendința la permanentizare, bloc de ram drept cu hemibloc stâng anterior. A primit tratament cu antibiotic, simptomatice, adenozină 2,5 mg inițial, apoi 5 mg, amiodaronă 350 mg x 2/zi, tahicardia persistând după 24 de ore sub medicația antiaritmică. Se decide efectuarea cardioversiei întrucât statusul funcțional al copilului se degradează progresiv: dispneea expiratorie s-a accentuat, extremitățile fiind reci și transpirate. S-a practicat anestezie generală cu Midazolamum 1 mg i.v. și Revafil 20 mg i.v, apoi s-a aplicat șoc electric extern 50 j bifazic cu pasaj în ritm sinusal 88/min. (Fig. 3)

S-a continuat monitorizare zilnică a EKG; pacientul primind Verapamil 40 mg/zi. În evoluție, sub tratamentul medicamentos, starea generală a copilului este bună, menținând o frecvență cardiacă de 100/min.

EKG-ul la externare relevă ritm sinusal 100, min, axa QRS: +100 grade. PQ=0,14 sec. Bloc de ram drept, unde T negative în DII, DIII, AVF și în derivațiile precordiale stângi (sugerând o ușoară ischemie datorată scăderii debitului cardiac).

La internările de control, starea pacientului este bună, frecvența cardiacă fiind de 90 bpm, blocul de ram drept persistând.

## DISCUȚII

Tahicardia ventriculară este foarte rară la copil, dar impactul acestei patologii asupra prognosticului este extraordinar de mare. Acesta este cu atât mai important cu cât frecvența cardiacă este mai crescută, diastola ventriculară este redusă, contribuția atrială lipsește (disociație atrio-ventriculară),

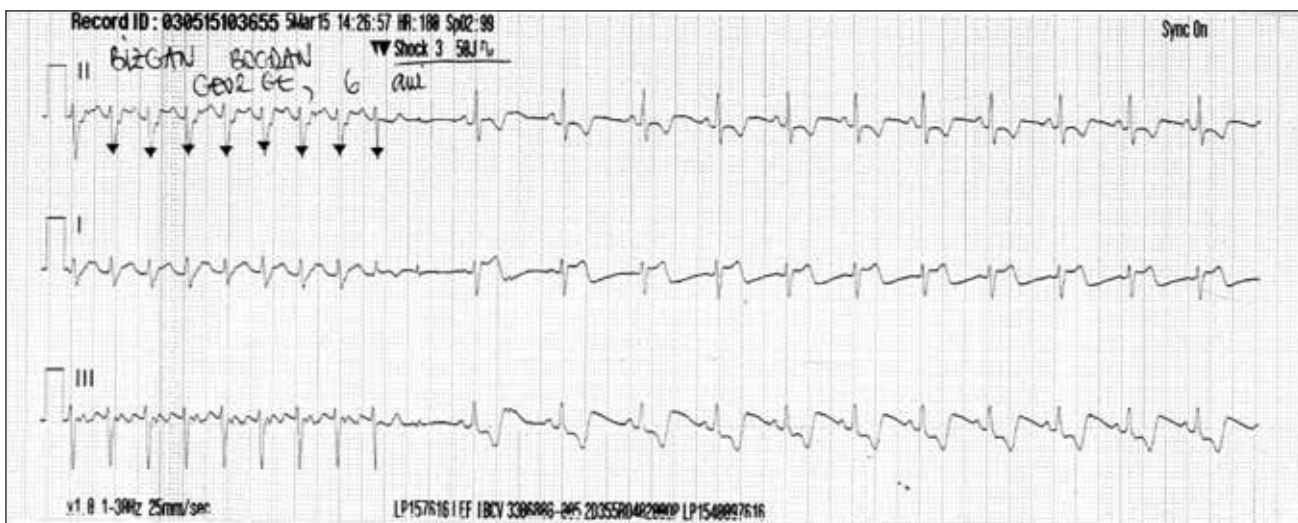


FIGURA 3. EKG în timpul cardioversiei electrice cu 50 j bifazic

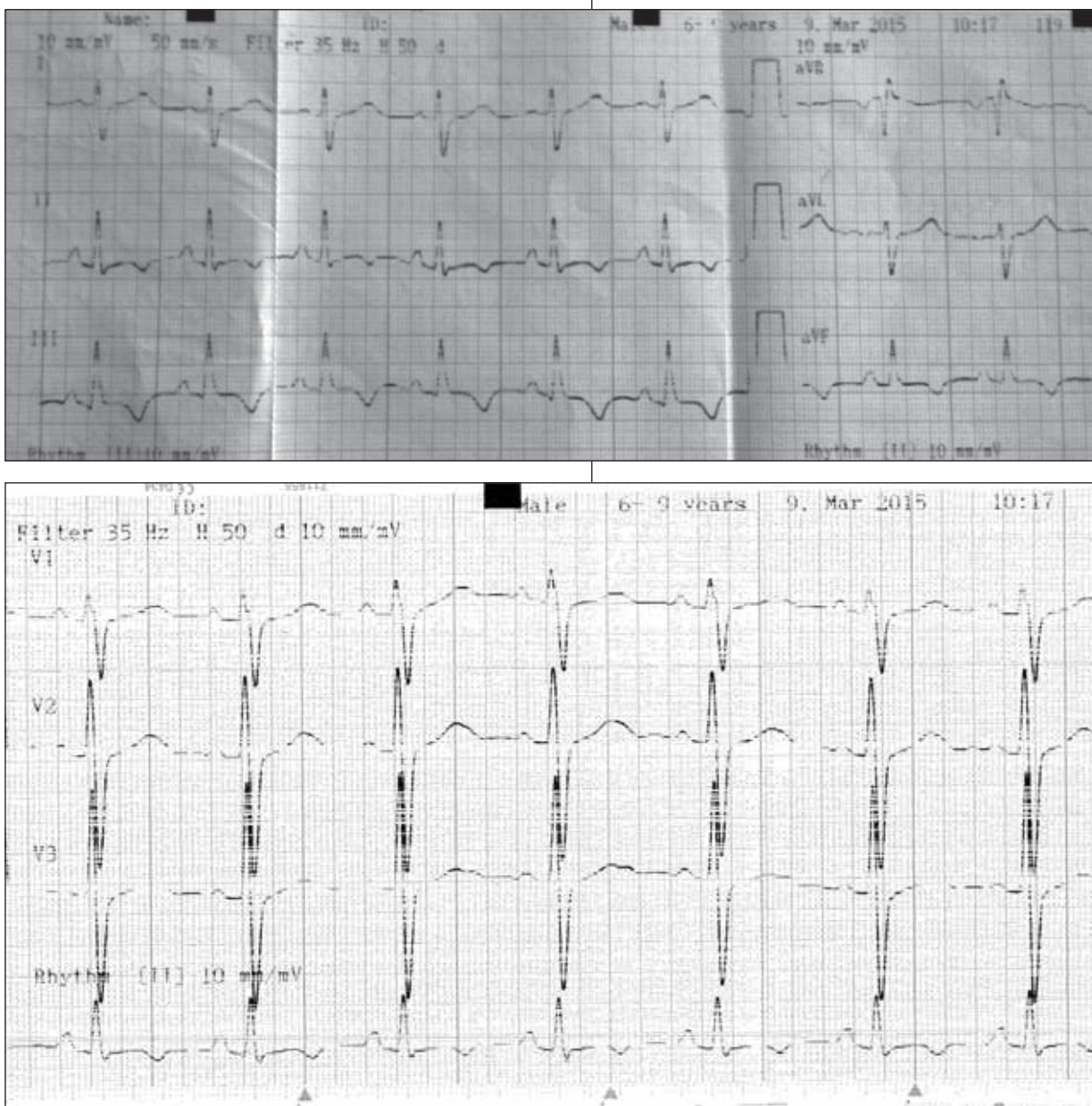


FIGURA 4. EKG la externare: FC:100/min, BRD



ducând la alterarea perfuziei miocardice și ulterior la moarte subită (2,3).

Tahicardia ventriculară monomorfă incesantă este caracterizată prin prezența de secvențe de activitate ventriculară cu aceeași morfologie, care devine permanentă, fiind imposibil de întrerupt sub medicație (4). Aceasta apare pe un strat patologic (boli cardiace congenitale, hipertrofie ventriculară, cardiomiopatii hipertrofice obstructive, cardiomiopatie aritmogenă a ventriculului drept, infarct miocardic acut, sarcoidoză, Boala Chagas, sindrom Brugada, sindrom QT lung) (11) degradându-se în fibrilație ventriculară (5), sau pe cord normal, fiind foarte bine tolerată, dar poate determina în timp cardiomiopatie dilatativă (6).

Prin algoritmul lui Verekei putem diferenția o tahicardie ventriculară de o tahicardie paroxistică supraventriculară prin:

- prezența unei unde R inițiale în aVR; durata unei unde r sau q inițiale de peste 40 ms în aVR; aspect „crestat” al pantei inițiale a complexului QRS predominant negativ în aVR
- raportul viteză-activare ventriculară ( $V_i/V_t \leq 1$ ) (panta primelor 40 ms din complexul QRS a lui aVR/panta ultimelor 40 ms din complexul QRS a lui aVR) (7).

Dacă starea pacientului este stabilă și nu este însoțită de degradare hemodinamică, după diagnos-

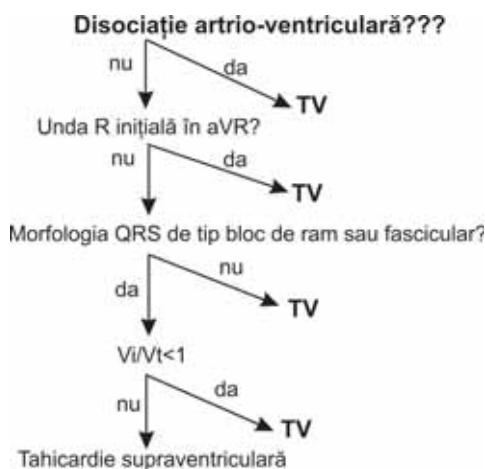


FIGURA 5. Algoritmul Verekei de diagnostic al tahicardiei ventriculare

ticul corect al tahicardiei ventriculare se încearcă cardioversie medicamentoasă cu Amiodarona 5 mg/kgc iv sau Procainamida 15 mg/kgc iv (nu se administrează niciodată Amiodarona și Procainamida împreună) sau Lidocaina 1 mg/kgc bolus. Dacă cardioversia medicamentoasă nu a avut succes, atunci se recurge la cardioversie electrică sincronă bifazică 0,5-1 J/kgc (se poate încerca 2 J/kgc dacă doza inițială a fost inefficientă); aceste manevre se fac numai după sedare în prealabil.

Postcardioversie, în tahicardia ventriculară fasciculară, se realizează profilaxia recidivelor prin administrarea de Verapamil per os (9,10). Dacă reapar simptomele sau există o intolerabilitate la medicație se pot aplica metode invazive de tratament:

- cardiodefibrilator implantabil (în cazul în care există condiții familiale cu risc crescut de moarte subită: sindrom de QT lung, sindrom Brugada; tahicardie ventriculară cu afectare hemodinamică și fracție de ejeție <35%);
- tratamentul ablativ prin radiofrecvență (indicată mai ales în tahicardia ventriculară pe cord normal, dar și în anumite patologii particulare: tahicardia fasciculară, tahicardii idiopate, displazia aritmogenă de ventricul drept) (8);
- tratament ablativ prin alte forme de energie: crioablația, microundele, laserul și ultrasunetele.

## CONCLUZII

Tahicardia ventriculară poate reprezenta o patologie individuală, pe cord normal constituit diferit organic sau structural. Toleranța bună a simptomatologiei și lipsa anomaliilor cardiace care ar putea declanșa tahicardia ventriculară au condus la instituirea medicației antiaritmice, dar fără succes terapeutic. Cardioversia electrică determină restabilirea traseului electrocardiografic și normalizarea frecvenței cardiace, cu o evoluție favorabilă pe termen lung.