

APORTUL IMAGISTICII ÎN DIAGNOSTICUL COMPLICAȚIILOR INTRACRANIENE SECUNDARE OTOMASTOIDITEI LA COPIL

Mariana Coman¹, Alexandru Coman², Dan-Cristian Gheorghe^{1,3},
Mihaela Bălgrădean^{1,3}

¹Spitalul Clinic de Urgență pentru Copii „M.S. Curie“, București

²Institutul de Fonoaudiologie și Chirurgie Funcțională ORL „Prof. Dr. Hociotă“, București

³Universitatea de Medicină și Farmacie „Carol Davila“, București

REZUMAT

Introducere. Otita medie (OM) acută este una dintre cele mai comune infecții diagnosticate în patologia copilului, cu evoluție autolimitată cel mai frecvent (1,2). Ea poate duce în 2-6% dintre cazuri (2) spre complicații supurative intracraniene cu evoluție nefavorabilă, fatală în 8-26,3% din ele (2,3). Apariția semnelor neurologice în evoluția unei otite supurative necesită investigații imagistice de urgență (2-8).

Material și metodă. Se prezintă cazul unei fetițe de 10 ani diagnosticată cu otită supurată complicată, transferată la Spitalul Clinic de Urgență pentru Copii „M.S. Curie“ București în secția ORL după o evoluție a bolii de 2 săptămâni. Copilul se prezintă la internare cu: febră, otoree purulentă, semne neurologice reprezentate de cefalee, convulsii, redoare de ceafă. Se efectuează în urgență un examen computer tomografic (CT) cu substanță de contrast intravenoasă (iv).

Rezultat. Examenul CT, extins și la nivel cervical evidențiază prezența unui proces litic la nivelul stâncii temporale și soluție de continuitate între antrul mastoidian și meninge, și evidențierea unui abces epidural perisigmoidian, tromboza de sinus sigmoid extinsă la nivelul jugularei și sinusului lateral, semne de meningită, cerebrită cerebeloasă, abces cerebral și empiem subdural.

Concluzii. Complicațiile în infecțiile urechii medii sunt rare, însă apariția semnelor neurologice la examenul fizic impune un examen imagistic care poate preciza arhitectura locală, prezența complicațiilor locale sau la distanță pentru instituirea unui tratament adecvat și rapid.

Cuvinte cheie: copil, otită medie, complicații, computer tomograf (CT)

INTRODUCERE

Otita medie este inflamația mucoasei urechii medii (cavitatea timpanică, antrul mastoidian, celdulele mastoidiene și tuba lui Eustachio) (6). Afecțiunea este determinată cel mai frecvent de agenți microbieni (*haemophilus influenzae*, *streptococcus pneumoniae*) (2,7) mai rar de cei virali (7), iar factorii favorizanți, la copii mici sunt reprezentați de: sistemul imunitar imatur, traiectul scurt orizontal și larg al trompei lui Eustachio, prezența unui bogat țesut limfoid la nivelul nasofaringelui (5-11), iar la copiii mari: imuno-depresia sistemului imunitar congenitală sau secundară (ex: rujeola, tuberculoza, pertusis) (12), rinite alergice, astm, infecțiile tractului respirator superior (11,12). Cele

mai multe cazuri se vindecă spontan sau cu tratament simptomatic, altele dau perforația timpanului și progresează spre otita cronică supurativă, iar o parte din acestea pot ajunge la complicații intracraniene (1,13,14).

Folosirea antibioticelor pe scară largă în tratamentul otitelor medii a redus numărul complicațiilor (8,9,14,15) dar a determinat selectarea unor tulpini rezistente, în anumite cazuri cu mascarea simptomatologiei și diseminări meningo-encefalice (4,8, 15). Cele mai frecvente complicații sunt: meningita, abces intraparenchimos, tromboflebita sinusului lateral, empiemul sub-dural și epidural (4-14).

Mecanismul patogenic de pătrundere a procesului infecțios de la nivelul urechii medii, intra-

Adresa de corespondență:

Mariana Coman, Spitalul Clinic de Urgență pentru Copii „M.S. Curie“, Bulevardul Constantin Brâncoveanu nr. 20, București

E-mail: ar62ro@yahoo.com

cranian, este prin: căi preformate (conduct auditiv intern, apeductul cohleei, suturile osului temporal, pentru meningită și colecții sub- și epidurale) sau prin căi neformate reprezentate de soluție de continuitate osoasă, apărută prin fenomene de osteită și liza osoasă inflamatorie (meningita și empiem subdural) (1-8). Altă cale de propagare a infecției este calea venoasă ce permite transportarea germeilor prin venulele mastoidiene urmată de afectarea rețelei venoase de calibru mai mare reprezentată de sinusul lateral și sigmoid, vena emisară mastoidiană, vene corticale și diploice (1-14). Acestea pot determina apariția tromboflebitelor de sinus lateral, meningoencefalitelor, abcesului intraparenchimos și abceselor peri- sau subdurale (2-11).

Diagnosticul este suspectat în cazul asocierii semnelor neurologice și infecțioase generale la un pacient cunoscut cu otită (5,11), dar confirmarea este dată de examenul computer tomografic (CT) cu injectarea de contrast intravenos care permite stabilirea unui diagnostic pozitiv, topografia leziunilor și aprecierea gravității complicațiilor (2-15).

PREZENTARE DE CAZ

Prezentăm cazul unei fetițe de 10 ani cu otomastoidită supurată și multiple complicații intracraniene.

În antecedente fetița a prezentat mai multe episoade de otită acută, tratate ambulator, iar după un episod de infecție respiratorie intercurrentă, tratată cu simptomatice și antibiotic pe cale orală copilul prezintă: febră și otalgie, motive pentru care este internată într-un spital local unde se instituie tratament antibiotic 3 zile. Sub tratament apar: cefalee, otoree, modificarea stării generale, motiv pentru care se transferă la spitalul județean unde se schimbă tratamentul antibiotic și se practică timpanotomie. După alte 4 zile starea se agravează cu apariția convulsiilor, somnolenței, redoare de ceafă. Pacienta se transferă într-un serviciu de neuro-chirurgie, apoi în secția ORL a Spitalului Clinic de Urgență pentru copii „M.S. Curie”.

Examenul clinic evidențiază stare generală mediocră, tegumente palide, somnolență, sindrom meningeal prezent. La palpate se evidențiază tumefacție latero-cervicală stânga dureroasă la palpate.

Examenul otoscopic evidențiază conduct auditiv extern stâng cu secreții purulente, perforație timpanică prin care se elimină secreții muco-purulente abundente.

Examinarea CT craniu a fost efectuată nativ și cu substanță de contrast iv, cu secțiuni de 5 mm (reconstrucții: în fereastra de parenchim cu 2,5 mm; și cu rezoluție înaltă centrate la nivelul stâncii

temporalului, cu secțiuni de 1,25 mm), apoi după injectarea contrastului secvența cu reconstrucții axiale de 1,25 mm și reconstrucții în planurile coronale și sagitale.

Examenul CT evidențiază prezența unei cavități timpanice și antrul mastoidian, lărgite cu pereți neregulați, conținut hipodens (Fig. A1), liza peretelui stâncii temporale spre posterior în zona de contact cu sinusul sigmoid (Fig. A2), prezența aerului în spațiul subdural (Fig. A3), un mic abces epidural adiacent cu priză de contrast marginală (Fig. A4).

Sinusul transvers (Fig. A6), sigmoid (Fig. A5), vena jugulară (Fig. A7) de partea stângă sunt trombozate cu un conținut hipodens și mici bule aerice, cu priză de contrast la nivelul peretelui, fără opacifiere intralumenală, aspect lacunar, după administrarea contrastului iv.

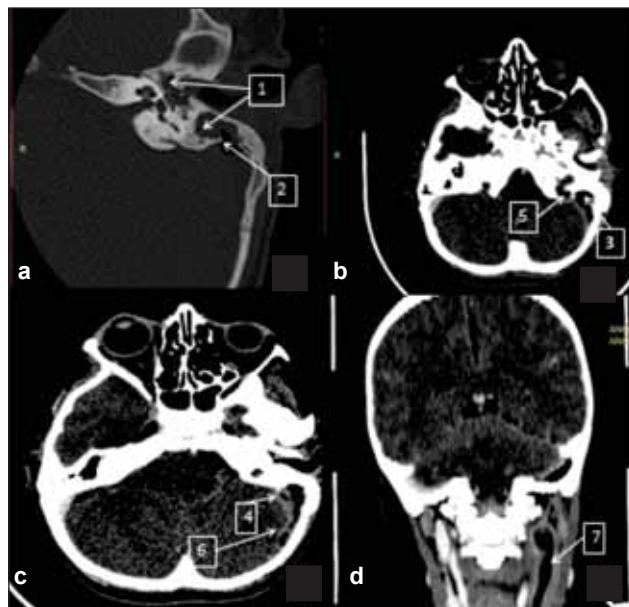


FIGURA 1A. Examinare CT craniană
a – examen nativ cu reconstrucție fină 1,25 mm și rezoluție înaltă la nivelul stâncii temporale; b, c – secțiuni axiale la nivelul fosei posterioare în fereastra de parenchim după administrarea substanței de contrast; d – reconstrucții coronale la nivel cervical în planul vaselor, după administrarea contrastului iv

La nivelul parenchimului cerebelos s-a evidențiat o plajă hipodensă nativ și post contrast, difuz conturată, cu aspect de cerebrită în lobul cerebelos stâng (Fig. B8).

Se mai constată diseminare la nivelul lobului temporal stâng cu evidențierea unei plaje hipodense nativ și priză de contrast marginală liniară neregulate sugestivă pentru abces temporal stâng (Fig. B9). Priza de contrast groasă la nivelul cortului cerebelos mai ales de partea stângă. (Fig. B10) Colecție subdurală cu bule aerice, temporală și pe convexitatea cerebrală (Fig. B11).

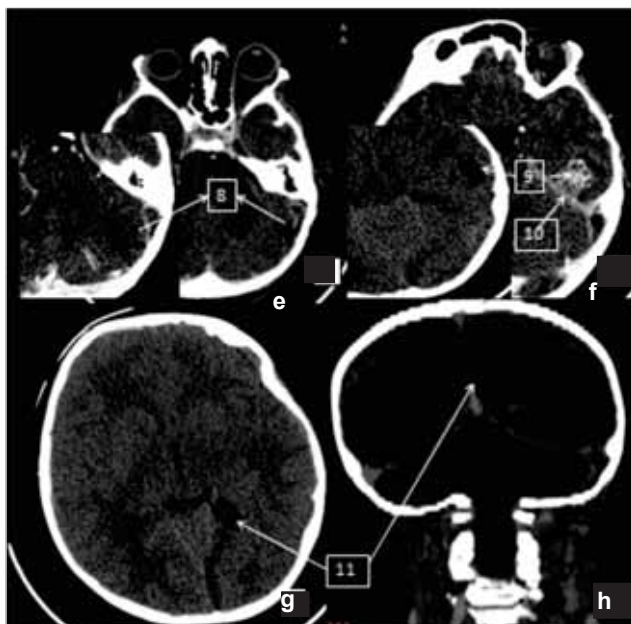

Figura 1B. Examinare CT craniu

e – reconstrucții de 2,5 mm, axiale de fosă posterioară în fereastra de parenchim cu substanță de contrast intravenos; f – reconstrucții axiale nativ și post-administrarea contrastului intravenos la nivel temporal în fereastra de parenchim; g – secțiune axială nativă la nivel supratentorial; h – reconstrucție coronală post injectare contrast intravenos

Edem cerebral difuz la nivelul fosei posterioare cu ștergerea șanțurilor fără semne de angajare la nivelul gaurii occipitale, permițând efectuarea unei puncții lombare.

La puncția lombară se obține LCR xantocrom, proteinorahie 3,135 mg/l și la examen citobacteriologic 65% neutrofile, 35% limfocite, coci gram pozitivi.

Examele de laborator evidențiază leucocitoză 32.500/mm³ cu 97% neutrofile.

Se intervine chirurgical de urgență practicându-se antrotomie cu evacuarea unei colecții purulente mastoideene, din care se efectuează examen bacteriologic direct cu evidențierea de bacili gram negativi și cocii gram pozitivi în lanțuri, iar pe mediile de cultură s-au dezvoltat bacili de proteus mirabilis.

DIAGNOSTIC, TRATAMENT, EVOLUȚIE

Coroborând toate datele, diagnosticul final a fost: otomastoidită cronică stângă complicată cu tromboflebită și tromboză de sinus transvers și sigmoid extinsă la nivel jugular. Meningo-encefalită cu abcese, cerebelos și cerebral temporal stâng. Empiem subdural emisfer cerebral stâng.

Schema terapeutică a fost complexă cu tratament multiantibiotic, echilibrare hidrică și electrolitică, asociat cu antiinflamatorii, nesteroidiene și steroide, anticoagulante, dar în ciuda eforturilor evo-

luția este nesatisfăcătoare cu deteriorarea progresivă a stării generale, stare septică cu comă de grad III și în final cu exitus prin stop cardio-respirator la 72 ore de la internare.

DISCUȚII

Otita medie este una dintre cele mai comune infecții din lume la vârsta copilăriei, ce poate duce în 2-6% dintre cazuri spre complicații supurative intracraniene cu evoluție nefavorabilă, fatală în 8-26,3% din ele (2,3). Complicațiile apar datorită imaturității sistemului imun la copii, deseori după infecții respiratorii superioare ce determină imunosupresie, pot evolua insidios cu o simptomatologie mascată de antibioterapie și doar bănuită la apariția semnelor neurologice.

Investigațiile imagistice aduc date importante despre: tipul complicațiilor intracraniene, modul de propagare al infecției, în cazul nostru evidențindu-se leziuni distructive la nivelul urechii medii cu eroziunea peretelui stâncii și propagarea infecției la nivelul spațiului Trautman în contact strâns cu sinusul sigmoid, cu formarea unui abces perisinusal, proces ce determină eroziunea peretelui sinusal cu apariția tromboflebitei locale și a trombozei intralumenale ce s-a extins la nivelul sinusului transvers și venei jugulare interne. Prin contactul strâns al abcesului epidural cu meningele, dar și prin circulația venoasă s-a realizat o diseminare meningeală cu meningită dar și o colecție epidurală.

Abcesul cerebelos a apărut prin înșămânțare de contiguitate în cerebel printr-o breșă meningeală fiind descoperit în faza de cerebrită cu edem difuz, iar temporal, în faza de abcedare, prin înșămânțare venoasă cu evidențierea membranei și prezența aerului la nivelul său.

CONCLUZII

În infecțiile otice complicațiile meningo-encefalitice sunt rare, dar când sunt însoțite de semne neurologice pun indicația efectuării unui examen CT în urgență, cu injectare de contrast iv și reconstrucții cu secțiuni fine, centrate la nivelul stâncilor temporale. În unele cazuri examenul trebuie extins la nivel cervical. El poate stabili dacă există posibilitatea apariției complicațiilor, prin vizualizarea unor leziuni distructive la nivelul urechii medii, pun diagnosticul, stabilesc mecanismele de diseminare, gravitatea complicațiilor și topografia lor pentru cel mai bun abord terapeutic.

O bună colaborare între clinician și radiolog, ca și accesibilitatea la investigațiile imagistice, implică un diagnostic precoce ce poate salva viața pacientului.