

## CRIZELE EPILEPTICE LA COPIII CU SINDROM DOWN

Georgeta Diaconu<sup>1</sup>, Ioana Grigore<sup>1</sup>, Gabriela Buhuși<sup>2</sup>, E. Cîrdeiu<sup>1</sup>, M. Burlea<sup>3</sup>

<sup>1</sup>Clinica III Pediatrie, Universitatea de Medicină și Farmacie „Gr. T. Popa“, Iași

<sup>2</sup>Laboratorul de Radiologie și Imagistică Medicală, Spitalul Clinic de Urgență pentru Copii „Sf. Maria“, Iași

<sup>3</sup>Clinica V Pediatrie, Universitatea de Medicină și Farmacie „Gr. T. Popa“, Iași

### REZUMAT

Crizele epileptice reprezintă una dintre cele mai frecvente manifestări neurologice care fac parte din tabloul clinic al copiilor cu sindrom Down. Scopul acestui studiu a fost de a evalua aspectul și evoluția crizelor epileptice la bolnavii de vârstă pediatrică cu sindrom Down. Lotul de studiu a cuprins 23 de copii cu sindrom Down care au fost diagnosticați cu diferite tipuri de crize epileptice (11 cazuri cu spasme epileptice, 5 cazuri cu crize generalizate tonico-clonice, 7 cazuri cu crize focale complexe). Vârsta de debut a crizelor epileptice a fost cuprinsă între 1 lună de viață și 8 ani. Protocolul de studiu a cuprins examen clinic general și neurologic, evaluare psihologică, electroencefalogramă, explorări neuroimagistice și hemato-biochimice. Examenul neuroradiologic a evidențiat agenezie de corp calos (3 cazuri), atrofie cerebrală (6 cazuri), chist arahnoidian și chist de plex coroid (1 caz), polimicrogirie (2 cazuri) și a fost normal în 11 cazuri. Răspunsul la medicația antiepileptică a fost diferit, corelându-se cu semiologia crizelor. Prognosticul crizelor epileptice în sindrom Down este dependent de vârsta de debut și semiologia crizelor și de substratul morfopatologic, prognostic rezervat având cei la care crizele au debutat în primul an de viață.

**Cuvinte cheie:** copil, sindrom Down, crize epileptice

Incidența epilepsiei la copiii cu sindrom Down este estimată la 1,4% și este considerată mult mai mare decât în populația generală (1,2).

Numeroși autori au observat că vârsta reprezintă un factor important care influențează apariția crizelor epileptice la pacienții cu sindrom Down, constatând că prevalența epilepsiei crește cu vârsta, ajungând la 12,2% la pacienții peste 35 de ani (3,4). Pe de altă parte, Menendez (2005) (5) consideră că aproximativ 40% dintre pacienții cu sindrom Down au crize epileptice în primul an de viață.

Scopul acestui studiu a fost de a evalua aspectul și evoluția crizelor epileptice la bolnavii de vârstă pediatrică cu sindrom Down.

### MATERIAL ȘI METODĂ

Lotul de studiu a cuprins 23 de copii cu sindrom Down care au prezentat două sau mai multe crize

epileptice. La toți pacienții s-a înregistrat tipul, frecvența și evoluția crizelor epileptice sub medicație antiepileptică. Crizele au fost clasificate în acord cu Clasificarea Crizelor Epileptice realizată de *Commission on Classification and Terminology of the International League Against Epilepsy* în 2010 (6).

### CARACTERISTICILE CRIZELOR EPILEPTICE

La pacienții cu sindrom Down studiați, semiologia crizelor epileptice, în ordinea frecvenței, a fost: spasme epileptice (11 cazuri), crize focale cu semiologie complexă (7 cazuri) și crize generalizate tonico-clonice precipitate sau nu de febră (5 cazuri). Clinic, spasmele epileptice au fost în majoritatea cazurilor de tip mixt, apăreau în salve, în special la trezire.

Debutul crizelor a variat între vârsta de 1 lună și 8 ani. Spasmele epileptice au debutat precoce în

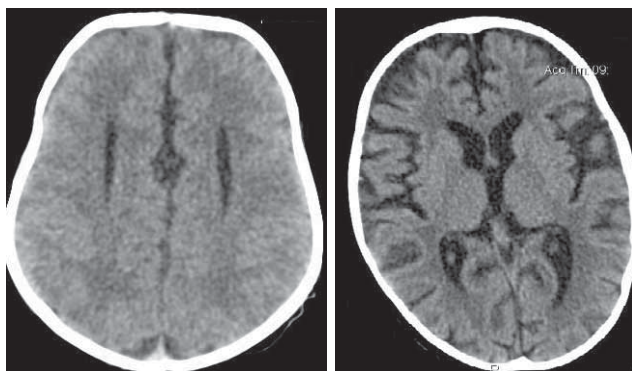
primele luni de viață. Crizele generalizate tonico-clonice și cele focale cu semiologie complexă au debutat în prima copilărie.

Examenul neurologic obiectiv a evidențiat la toți pacienții întârziere în dezvoltarea neuropsihomotorie. În evoluție, după debutul spasmelor epileptice s-a observat un regres în dezvoltarea neuromotorie, dar în timp unii pacienți și-au ameliorat abilitățile, nefiind permanent afectați. La ceilalți copii care prezentau alte tipuri de criză (focale complexe sau generalizate tonico-clonice), dezvoltarea neuromotorie nu a fost influențată de apariția acestora.

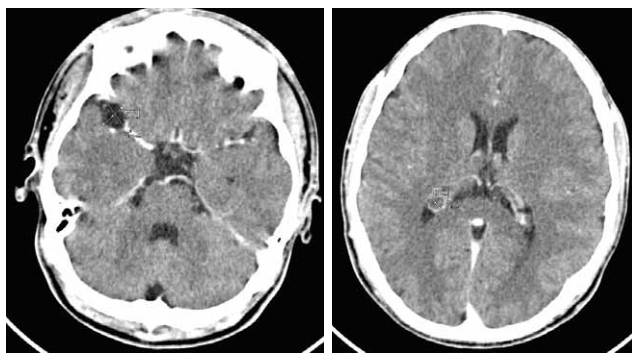
**Examenle hemato-biochimice** au fost în parametri normali la toți pacienții.

## EXPLORĂRI NEUROIMAGISTICE

Toți pacienții au efectuat examen CT/IRM cerebral care a evidențiat agenezie de corp calos (3 cazuri), atrofie cerebrală (6 cazuri), chist arahnoidian și chist de plex coroid (1 caz), polimicrogirie (2 cazuri) și a fost normal în 11 cazuri (Fig. 1,2).



A. **FIGURA 1.** A. CT-scan cerebral la un sugar cu sindrom Down și spasme epileptice: agenezie de corp calos, deplasarea cu îndepărtarea coarnelor frontale ale ventriculilor laterali, coarne frontale efilate; B. CT-scan cerebral la un copil cu sindrom Down și crize generalizate tonico-clonice: atrofie corticală globală



A. **FIGURA 2.** CT-scan cerebral la un adolescent cu sindrom Down și crize epileptice. A. Chist arahnoidian de 1,45/1,23 cm localizat la nivelul văii Sylviane drepte; B. Chist de plex coroid de 0,8/0,65 cm localizat la nivelul cornului occipital al ventriculului lateral drept

Traseul EEG la pacienții cu spasme epileptice a evidențiat la un pacient aspect de „suppression burst”, iar la ceilalți aspect de hipsaritmie clasică (Fig. 3). Ulterior, pe parcursul evoluției, modificările EEG înregistrate au variat, observându-se polivâr-furi lente generalizate sau normalizarea traseului. La ceilalți copii care au prezentat alte tipuri de crize epileptice s-au înregistrat descărcări focale sau generalizate de unde lente, vârfuluri sau complexe poli-vârf-undă lentă (Fig. 4).

Medicația antiepileptică utilizată la copiii cu sindrom Down și crize epileptice este prezentată în Tabelul 1. Imediat după diagnostic pacienții cu spasme epileptice au primit ACTH în doze de 40-80 U/zi, în funcție de greutate, timp de 6-8 săptămâni și clonazepam în doză de 0,1 mg/kg/zi. Terapia cu ACTH fost în general bine tolerată, realizând controlul crizelor cu ameliorarea traseului EEG la șase copii. Cinci pacienți au necesitat reluarea curei de ACTH din cauza reapariției crizelor. La toți copiii tratamentul a fost continuat cu valproat de sodiu (VPA), topiramat și clonazepam în mono sau politerapie.

Pacienții care au prezentat crize focale complexe au primit tratament cu oxcarbazepină sau topiramat, iar cei cu crize generalizate tonico-clonice au primit tratament cu valproat de sodiu și/sau lamotrigină în monoterapie sau asociere.

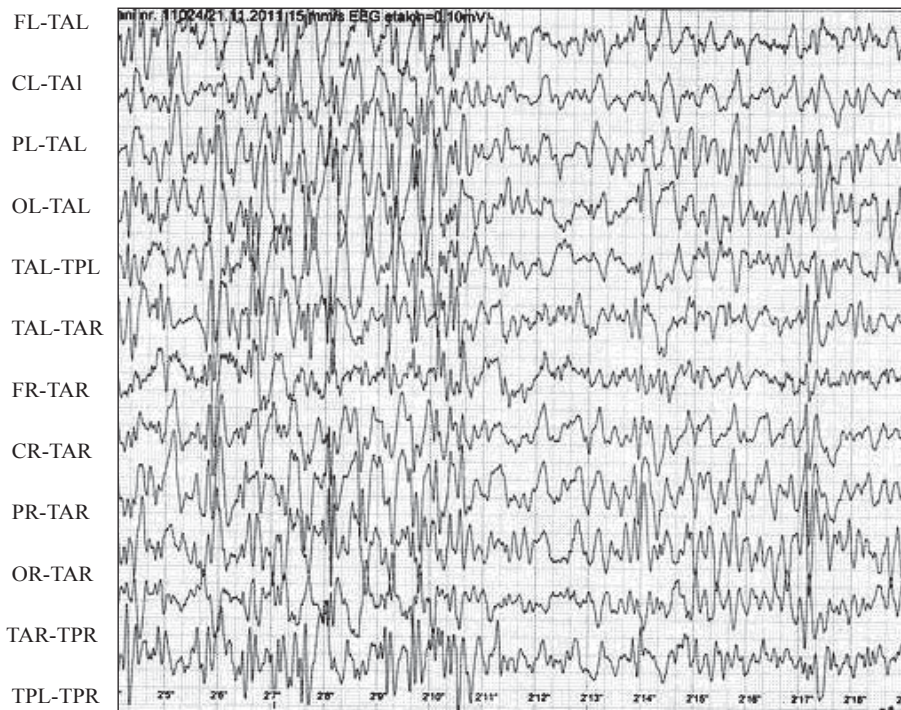
**TABELUL 1.** Tratamentul antiepileptic la copiii cu sindrom Down și crize epileptice

Medicația antiepileptică	Spasme epileptice	Crize parțiale complexe	Crize generalizate tonico-clonice
ACTH	11	–	–
Clonazepam	11	–	–
Valproat de sodiu	11	–	5
Topiramat	2	3	–
Oxcarbazepină	–	4	–
Lamotrigină	–	–	2

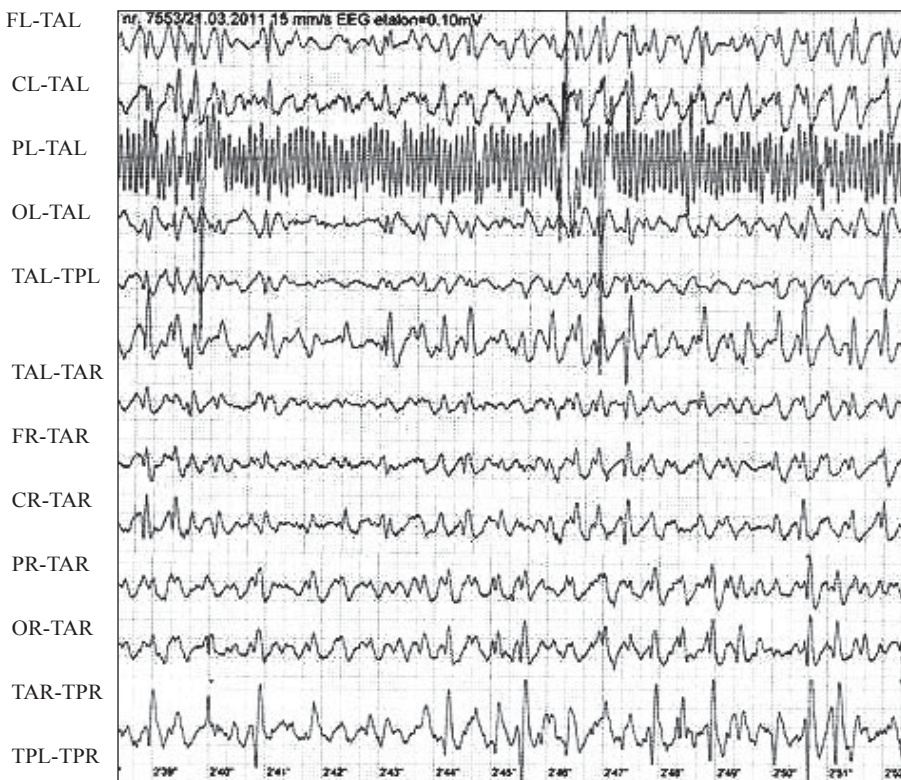
## DISCUȚII

Sindromul Down reprezintă cea mai frecventă afecțiune genetică care asociază la tabloul clinic crizele epileptice. Într-un studiu în care s-au urmărit 252 de copii și adolescenți diagnosticați cu sindrom Down, Smigielska-Kuzia (2009) (2) a raportat prezența crizelor epileptice la 6% dintre pacienți, cele mai frecvente fiind crizele parțiale și crizele generalizate tonico-clonice. De asemenea, Arya (2011) (4) consideră că prevalența epilepsiei la pacienții cu sindrom Down variază între 1-13%.

În sindromul Down crizele epileptice pot fi simptomatice, idiopatice sau criptogenice. Crizele



**FIGURA 3.** EEG: aspect de hipsaritmie la un sugar cu sindrom Down și spasme epileptice



**FIGURA 4.** EEG: descărcări generalizate de complexe polivârfulundă lentă la un copil cu sindrom Down și crize generalizate tonico-clonice

idiopatică sunt prezente la 2,5% din pacienții cu sindrom Down, această frecvență fiind totuși mai mare decât în populația generală (3). Numeroși autori consideră crizele epileptice din sindromul Down ca fiind simptomatice, deoarece acești pacienți prezintă anomalii neurologice înainte de debutul epilepsiei. În aceste cazuri prezența crizelor este atribuită anomaliilor cerebrale structurale deter-

minate genetic (4). Factorii de risc identificați pentru debutul epilepsiei în sindrom Down sunt reprezentați de prematuritate, malformații cardiace congenitale, intervenții chirurgicale cardiace, suferință hipoxic-ischemică perinatală (1,7). Istoricul familial pozitiv pentru crize epileptice reprezintă, de asemenea, un important factor de risc în apariția ulterioară a epilepsiei (8).

Mecanismul fiziopatologic al crizelor epileptice din sindromul Down nu este în totalitate cunoscut. Receptorii glutamat sunt implicați în apariția crizelor epileptice, deoarece gena care codifică cel puțin o subunitate a unui receptor glutamat este localizată pe brațul distal al cromosomului 21 și nivelul de glutamat este crescut atât în sindromul Down, cât și în spasmele epileptice (7,9).

Gaete și colaboratorii (2012) (10) au evaluat prevalența manifestărilor neurologice la copiii cu sindrom Down, raportând prezența crizelor epileptice la 12% din bolnavi, 7,5% fiind diagnosticați cu sindrom West, 3,6% cu epilepsii generalizate, 0,9% cu epilepsii parțiale și 0,4% cu convulsii febrile. Sanmaneechai (2013) (11) consideră că spasmele epileptice sunt cele mai frecvente tipuri de crize diagnosticate în sindromul Down. Arya (2011) (4) a observat că spasmele epileptice sunt prezente la 0,6-13% dintre copiii cu sindrom Down și că reprezintă 4,5-47% din totalul crizelor.

În studiul nostru, 11 copii au prezentat spasme epileptice, 7 au fost diagnosticați cu crize focale complexe și 5 copii au avut crize generalizate tonico-clonice precipitate sau nu de febră.

Traseul EEG evidențiază hipsaritmie tipică sau modificată în momentul debutului spasmelor epileptice sau imediat după aceea (11). Din acest punct de vedere nu există diferențe între copiii cu sindrom Down și restul pacienților cu acest tip de crize. În studiul nostru 10 copii diagnosticați cu sindrom Down și spasme epileptice au avut la debut EEG tipic de hipsaritmie, iar la un pacient s-a înregistrat „suppression burst“. În timp, aspectul de hipsaritmie

evoluează sau dispare (1); în cazurile noastre ultimele trasee EEG au evidențiat polivârfuluri lente generalizate în 5 cazuri și normalizarea EEG în 6 cazuri.

Crizele epileptice din sindromul Down sunt în general controlate de medicația antiepileptică (5). Într-un studiu în care s-a urmărit evoluția sub tratament a 12 copii cu sindrom Down și spasme epileptice, Sanmaneechai (2013) (11) raportează controlul complet al crizelor după o perioadă medie de 5 ani la 8 pacienți și persistența crizelor asociată cu retard mental sever la 3 bolnavi.

În lotul nostru crizele epileptice au fost relativ bine controlate de medicația antiepileptică în mono sau politerapie.

## CONCLUZII

Sindromul Down este boala genetică care asociază cel mai frecvent ca manifestare neurologică crizele epileptice datorate anomaliilor anatomice și funcționale obiectivate prin explorări neurofiziologice și neuroimagistice.

Semiologic, în ordinea frecvenței crizele epileptice întâlnite în sindromul Down sunt spasmele epileptice și crizele parțiale cu semiologie complexă.

Prognosticul crizelor epileptice în sindromul Down este dependent de vârsta de debut și semiologia acestora și de substratul morfopatologic, fiind rezervat la cei la care debutul crizelor s-a înregistrat în primul an de viață.

## *Epileptic seizures in children with Down syndrome*

**Georgeta Diaconu<sup>1</sup>, Ioana Grigore<sup>1</sup>, Gabriela Buhusi<sup>2</sup>, E. Cirdeiu<sup>1</sup>, M. Burlea<sup>3</sup>**

<sup>1</sup>*3<sup>rd</sup> Clinic of Pediatrics, University of Medicine and Pharmacy „Gr. T. Popa”, Iasi*

<sup>2</sup>*Radiological and Medical Imaging Laboratory, „Sf. Maria” Hospital, Iasi*

<sup>3</sup>*5<sup>th</sup> Clinic of Pediatrics, University of Medicine and Pharmacy „Gr. T. Popa”, Iasi*

### ABSTRACT

Epileptic seizures are one of the most common neurological disturbance in children with Down syndrome. The aim of this study was to evaluate the nature and evolution of epileptic seizures in pediatric patients with Down syndrome. The study group contained 23 children with Down syndrome who were diagnosed with different types of seizures (11 cases with epileptic spasms, 5 cases with generalized tonic-clonic seizures, 7 cases with complex focal seizures). Age of onset of critical episodes ranged from 1 month to 8 years. The study protocol included general and neurological clinical examination, psychological evaluation, electroencephalogram, neuro-imaging and blood biochemical explorations. Neuro-radiology examinations revealed agenesis of the corpus callosum (3 cases), cerebral atrophy (6 cases), arachnoid cyst and choroid plexus cyst (1 case), polymicrogyria (2 cases) and were normal in 11 cases. Response to antiepileptic medication was different compared to seizures semiology. The prognosis of epileptic seizures in patients with Down syndrome depend of age of onset and type of seizures and of neuropathological changes in the brain, prognosis being reserved at children with the onset of the seizures in the first year of life.

**Key words:** child, Down syndrome, epileptic seizures

The incidence of epilepsy in children with Down syndrome is estimated at 1.4% and is considered much higher than in the general population (1,2).

Many authors have found that age is an important factor influencing the occurrence of seizures in patients with Down syndrome, considering that the prevalence of epilepsy increases with age, reaching 12.2% in patients over 35 years (3,4). Menendez (2005) (5) considers that approximately 40% of patients had seizures in the first year of life.

The aim of this study was to evaluate the nature and evolution of epileptic seizures in pediatric patients with Down syndrome.

### MATERIALS AND METHODS

We included in the study 23 children with Down syndrome who presented two or more epileptic seizures. At all patients were registered type, frequency, and evolution of epileptic seizures in epileptic's medication. Seizures were classified according to the classification of epileptic seizures conducted by Commission on Classification and Terminology of the International League Against Epilepsy in 2010 (6).

### CHARACTERISTICS OF EPILEPTIC SEIZURES

For studied patients with Down syndrome, the seizures were in order of frequency epileptic spasms

(11 cases), complex focal seizures (7 cases) and generalized tonic-clonic seizures with or without fever (5 cases). Clinical epileptic spasms were mixed in majority of cases.

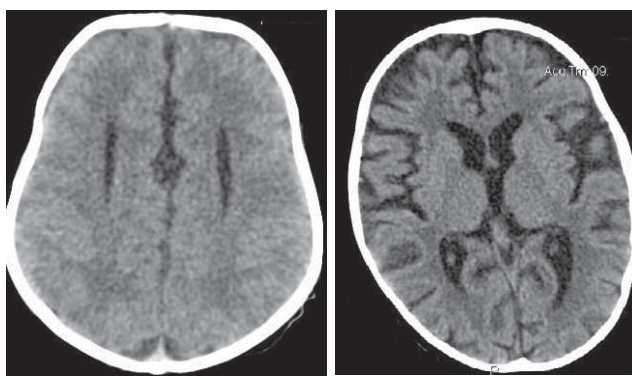
Age of onset of seizures ranged from 1 month and 8 years. Epileptic spasms started early in the first months of life. Both generalized tonic-clonic seizures and complex focal seizures occurred during early childhood.

**Objective neurological examination** revealed in all patients delayed of psychological and motor development. In evolution, after onset of epileptic spasms has been observed decreasing in motor development, but over time patients have regained their abilities and they are not permanently affected. Other children who had other types of seizures (complex focal or generalized tonic-clonic seizures) neuromotor development was not influenced by seizures appearance.

**Blood biochemical explorations** were normal at all patients.

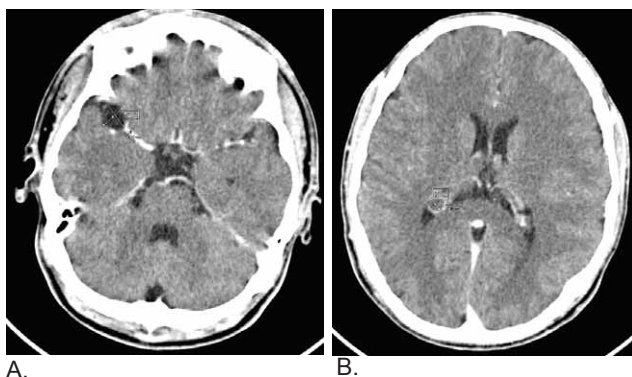
### NEURO-IMAGING EXPLORATIONS

CT/IRM brain examination was performed in all patients and showed agenesis of the corpus callosum (3 cases), cerebral atrophy (6 cases), arachnoid cyst and choroid plexus cyst (1 case), polymicrogyria (2 cases) and was normal in 11 cases (Figure 1, 2).



A. B.  
**FIGURE 1.** A. CT-scan cerebral in an infant with Down syndrome and epileptic spasms: agenesis of the corpus callosum with frontal horns abnormalities; B. CT-scan cerebral in a child with Down syndrome and generalized tonic-clonic seizures: global cortical atrophy.

EEG in patients with epileptic spasms showed at one patient „burst suppression” aspect and at the others aspect of hypsarrhythmia (Figure 3). Over time, changes in EEG recorded varied, observing generalized multiple slow spikes or normalized of EEG. On the others children who experienced other types of seizures on EEG were recorded focal or generalized slow waves, spikes or spike-slow wave complex (Figure 4).



A. B.  
**FIGURE 2.** CT-scan in an adolescent with Down syndrome and epileptic seizures. A. Arachnoid cyst 1.45/1.23 cm located in the valley Sylvienne; B. Choroid plexus cyst 0.8/0.65 cm located in the occipital horn of the lateral ventricle

**Antiepileptic medication** used in children with Down syndrome and seizures is presented in table 1. Immediately after diagnosis patients with epileptic spasms received ACTH in doses of 40-80 U/day for 6-8 weeks and clonazepam in doses of 0,1 mg/kg/day depending of weight. ACTH therapy was generally well tolerated and achieved seizure control and EEG improvement in six patients. Five patients required another ACTH administration because of seizures relapse. The treatment was continued for all the children with sodium valproate (VPA), topiramate and clonazepam in mono therapy or add-on therapy.

Patients who had complex focal seizures were treated with oxcarbazepine or topiramate and those with generalized tonic-clonic seizures were treated with sodium valproate or lamotrigine in mono therapy or add-on therapy.

**TABLE 1.** Antiepileptic treatment of children with Down syndrome and epileptic seizures.

Antiepileptic medications	Epileptic spasms	Complex focal seizures	Generalized tonic-clonic seizures
ACTH	11	–	–
Clonazepam	11	–	–
Sodium valproate	11	–	5
Topiramate	2	3	–
Oxcarbazepine	–	4	–
Lamotrigine	–	–	2

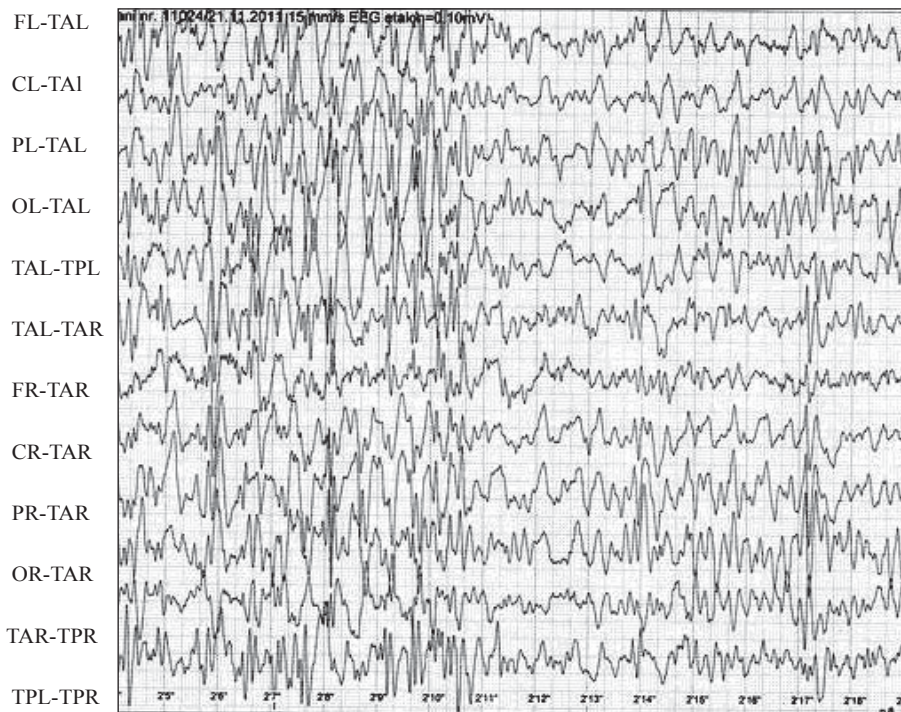
## DISCUSSION

Down syndrome is the most common genetic disorder associated with epileptic seizures. In a study that included 252 children diagnosed with Down syndrome, Smigielska-Kuzia (2009) (2) reported the presence of seizures in 6% of patients, the most common being partial seizures and generalized tonic-clonic seizures. Also, Arya (2011) (4) considers that the prevalence of epilepsy in patients with Down syndrome ranges from 1-13%.

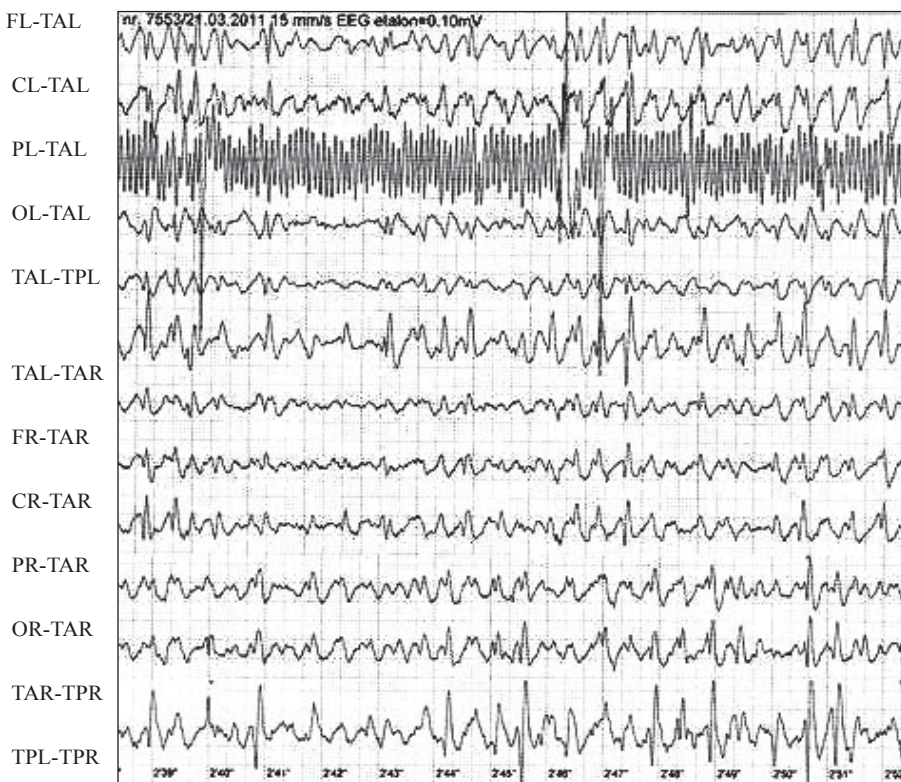
In Down syndrome seizures can be symptomatic, idiopathic or cryptogenic. Idiopathic seizures are present in 2.5% of patients with Down syndrome, this rate is still higher than in the general population (3). Many authors consider that the epileptic seizures in Down syndrome were symptomatic because this patients present neurological abnormalities before the onset of seizures. In these cases presence of seizures is attributed structural brain abnormalities genetically determined (4). The risk factors identified for the onset of seizures in children with Down syndrome are represented by prematurity, congenital heart disease, cardiac surgery, perinatal hypoxic-ischemic suffering (1,7). Also, positive family history for seizures is an important risk factor in the later development of epilepsy (8).

Pathophysiologic mechanism of epileptic seizures in Down syndrome is not fully known. The glutamate receptors are involved in seizures onset because the gene that is encoding a subunit of the glutamate receptor is located on distal arm of chromosome 21 and the level of glutamate is increased in both Down syndrome and in epileptic spasms (7,9).

Gaete and col (2012) (10) evaluated the prevalence of neurological manifestations at children with Down syndrome and reported existence of epileptic seizures



**FIGURE 3.** EEG: typical hypsarrhythmia in an infant with Down syndrome and epileptic spasms



**FIGURE 4.** EEG: generalized spike-slow wave complex in a child with Down syndrome and generalized tonic-clonic seizures

at 12% of patients, 7,5% of this children were diagnosed with West syndrome, 3,6% with generalized epilepsies, 0,9% with focal epilepsies and 0,4 with febrile convulsions. Sanmaneechai (2013) (11) believes that epileptic spasms are the most common types of seizures diagnosed in Down syndrome. Arya (2011) (4) observed that epileptic spasms are present at 0,6-13% of children with Down syndrome

and that represented 4,5-47% of seizures total.

In our study, 11 patients had epileptic spasms, 7 had complex focal seizures and 5 children had generalized tonic-clonic seizures precipitated or not by fever.

EEG shows typical or modified hypsarrhythmia at the onset of epileptic spasms or right after that moment (11). From this point of view there is no

difference between children with Down syndrome and other patient with this type of seizures. In our study, 10 children diagnosed with Down syndrome and epileptic spasms were originally a typical EEG of hypsarrhythmia and one patient had on EEG “suppression burst”. In time aspects EEG of hypsarrhythmia evolves or disappears (1), in our cases the last EEG recording shows generalized spikes in 5 cases and normal aspects in 6 cases.

Seizures of Down syndrome are generally controlled by antiepileptic medication (5). In a study that followed the response at treatment for 12 children with Down syndrome and epileptic spasms, Sanmaneechai (2013) (9) reported complete control of seizures after a median follow-up of 5 years in 8 patients and persistence of seizures associated with severe mental retardation in 3 patients.

In our patients epileptic seizures were relatively good controlled by antiepileptic medication in monotherapy or add-on therapy.

## CONCLUSIONS

Down syndrome is the genetic disease frequently associated with epileptic seizures that are determined by anatomical and functional neurological abnormalities that are revealed by neurophysiologic and neuro-imaging explorations.

The most frequent type of epileptic seizures observed in order of frequency at children with Down syndrome was epileptic spasms and complex partial seizures.

The prognosis of epileptic seizures in patients with Down syndrome depend of age of onset of epileptic seizures, type of seizures and of neuropathological changes in the brain, prognosis being reserved at children with the onset of the seizures in the first year of life.

## REFERENCES

1. **Goldberg-Stern H., Strawsburg R.H., Patterson B. et al.** – Seizures frequency and characteristics in children with Down syndrome. *Brain Dev*, 2001; 23:375-378.
2. **Smigielska-Kuzia J., Sobaniec W., Kulak W., Bockowski L.** – Clinical and EEG features of epilepsy in children and adolescents in Down syndrome. *J Child Neurol*, 2009; 24:416-420.
3. **Guerrini R., Genton P., Bureau M. et al.** – Reflex seizures are frequent in patients with Down syndrome and epilepsy. *Epilepsia*, 1990; 31:406-417.
4. **Arya R., Kabra M., Gulati S.** – Epilepsy in children with Down syndrome. *Epileptic disord*, 2011; 13(1):1-7.
5. **Menendez M.** – Down syndrome, Alzheimer’s disease and seizures. *Brain Dev*, 2005; 27:246-252.
6. **Berg A.T., Berkovic S.F., Brodie M.J. et al.** – Revised terminology and concepts for organization of seizures and epilepsies: Report of the ILAE Commission on Classification and Terminology, 2005-2009. *Epilepsia*, 2010; 51(4):676-685.
7. **Stafstrom C.E.** – Epilepsy in Down syndrome: clinical aspects and possible mechanisms. *Am J Ment Retard*, 1993; 98 Suppl:12-26.
8. **Eisermann M.M., DeLaRaillere A., Dellatolas G. et al.** – Infantile spasms in Down syndrome-effects of delayed anticonvulsive treatment. *Epilepsy Res*, 2003; 55:21-27.
9. **Cortez M.A., Shen L., Wu Y. et al.** – Infantile spasms and Down syndrome: a new animal model. *Pediatr Res*, 2009;65:499-503.
10. **Gaete B., Mellado C., Hernandez M.** – Trastornos neurológicos en niños con síndrome de Down. *Rev Med Chile*, 2012;140:214-218.
11. **Sanmaneechai O., Sogawa Y., Silver W. et al.** – Treatment outcomes of West syndrome in infants with Down syndrome. *Pediatr Neurol*, 2013; 48(1):42-47.