

MANIFESTĂRI CLINICE ÎN INTOXICAȚIA CU DENTOCALMIN

Violeta Ștreangă¹, N. Nistor¹, Cătălina Ionescu², Cristina Jităreanu¹,
Irina Ciomaga¹

¹Clinica I Pediatrie, Universitatea de Medicină și Farmacie „Gr.T. Popa“, Iași

²Unitatea Primire Urgențe, Spitalul Clinic de Urgențe pentru Copii „Sf. Maria“, Iași

REZUMAT

Dentocalminul este un anestezic de contact, analgezic și antiseptic utilizat pentru tratament local în stomatologie. Intoxicația cu această substanță determină manifestări clinice grave datorate lidocainei și fenolului, principalii constituenți activi. Prezentăm cazul unui sugar de 11 luni intoxicat accidental cu dentocalmin, internat cu stare de rău convulsiv urmat de stop cardiorespirator. A fost resuscitat și ventilat mecanic timp de 24 ore. Evoluția a fost favorabilă, în pofida dozei toxice mari și a complicațiilor survenite ca urmare a intubării oro-traheale – pneumotorax, pneumomediastin și emfizem subcutanat cervical și toracic, copilul fiind externat după 10 zile, cu stare generală bună, fără sechele neuropsihice.

Cuvinte cheie: dentocalmin, intoxicație, convulsii, stop cardiorespirator, copil

INTRODUCERE

Dentocalminul este o soluție pentru uz extern, folosită în stomatologie ca tratament local, cu rol de anestezic de contact, analgezic și antiseptic. Flaconul, conținând 10 ml soluție, are în compoziție: lidocaină 2 grame, fenol 2 grame și mentol 2 grame. Soluția este îmbuteliată în sticlă de culoare închisă, ușor de confundat cu alte medicamente: vigantol, vitamina D3 și altele.

În perioada aprilie 2007- octombrie 2010 au fost internate în Spitalul Clinic de Urgență pentru Copii Iași 4 cazuri cu intoxicație accidentală cu dentocalmin. În cele ce urmează va fi prezentat cazul cu gravitatea cea mai mare.

PREZENTAREA CAZULUI

Pacientul N.S.D., sex masculin, în vârstă de 11 luni, cu greutatea de 12 kg, din mediul urban, este adus de urgență cu ambulanța în secția pediatrie a unui spital județean pentru convulsii tonico-clonice generalizate, urmate de stare de comă și insuficiență respiratorie acută. Simptomatologia a debutat brusc, cu vărsături, convulsii generalizate urmate de comă, la aproximativ 20 de minute după ingestia a circa

2,5 ml soluție dentocalmin, administrată de către mamă, care a confundat flaconul cu cel de vigantol. În timpul transportului cu ambulanța, sugarul a fost intubat oro-traheal și ventilat manual.

La sosirea în spital sugarul repetă convulsiile generalizate, care devin subintrante, realizând stare de rău convulsiv, pentru care s-a instituit tratament cu diazepam, dexametazonă și manitol. La scurt timp prezintă stop cardiorespirator, reversibil după 10 minute de resuscitare și se decide transferul în clinică cu ajutorul serviciului SMURD Iași. Este preluat pentru transport cu stare generală gravă, comă gradul III, scor Glasgow 7, ventilație mecanică pe sonda de intubație oro-traheală (IOT), cu sonda la nivel esofagian (probabil detubat în timpul transportului), respirație spontană, FR=30/min, SaO₂ = 80%, AV=160/min, TA=140/100 mmHg, emfizem subcutanat cervical anterior; a fost detubat și reintubat, SaO₂ devenind 99%, TA=126/60 mm Hg, fără alte incidente în timpul transportului.

La sosirea în clinică, sugarul prezenta stare generală gravă, comă gradul II-III, IOT și ventilație mecanică, FR=26/min, SaO₂=99%, raluri subcrepitante bazal bilateral, stabil hemodinamic: AV = 140/min, zgomote cardiace ritmice, greu perceptibile, TA=95/55 mmHg, crepitații la palparea zonei

Adresa de corespondență:

Dr. Violeta Ștreangă, Universitatea de Medicină și Farmacie „Gr.T. Popa“, Str. Universității nr. 16, 700115, Iași, România
e-mail: violetastreanga@yahoo.com

cervicale anterioare (emfizem subcutanat), pupile simetrice, intermediare, reactive, perioade de trezire cu agitație psihomotorie care necesită sedare, fără alte modificări clinice.

Biochimic s-a constatat: neutrofilie, TGO și uree cu valori ușor crescute, absența acidozei metabolice, alți parametri fiind în limite normale.

Radiografia toracică a obiectivat: pneumotorax apical și median bilateral, pneumomediastin, emfizem subcutanat în regiunea cervicală și toracică anterioară; opacitate de intensitate medie, omogenă, apical drept (atelectazie); cord etalat pe diafragm (Fig. 1).

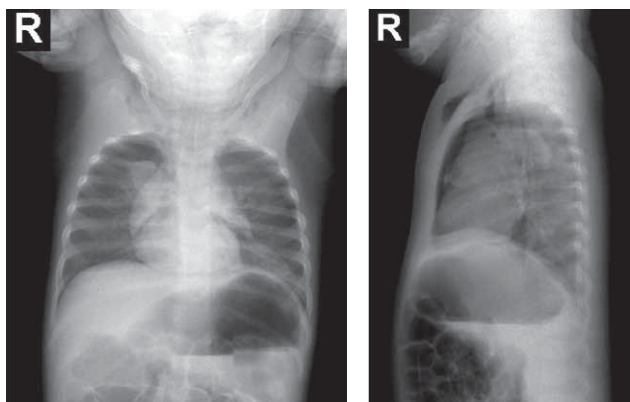


FIGURA 1. Radiografie toracică față și profil. Pneumotorax, pneumomediastin, emfizem subcutanat cervical și toracic anterior

Electrocardiografia: ritm sinusal 130/minut, axa QRS +75°, PQ = 0,12 secunde, morfologie normală.

S-a instituit perfuzie cu soluție glucozată și electroliți, tratament pentru combaterea edemului cerebral cu manitol, dexametazonă și furosemid, antibiotic (ampiplus), monitorizare electrocardioscopică; s-a menținut oxigenoterapia prin IOT și ventilație mecanică timp de 24 de ore, după care sugarul a fost detubat, fiind conștient și respirând spontan eficient: SaO₂ cu oxigen pe mască=100%. Ulterior s-a continuat antibioterapia, corticoterapie intravenos și inhalator, kinetoterapie respiratorie, tratament cu fluidifiante per os și inhalator, cu evoluție favorabilă.

A fost externat după 10 zile, cu stare generală bună, clinic normal la examenul pe aparate și sisteme. Radiografia toracică de control (Fig. 2) a confirmat resorbția pneumotoraxului, a pneumomediastinului și a emfizemului subcutanat. Examenul neurologic a constatat absența sechelelor neurologice, dezvoltare psihomotorie normală, mama afirmând că sugarul nu a pierdut niciuna dintre achizițiile psihomotorii anterioare acestui incident.

DISCUȚII

Compușii activi din formula dentocalminului au următoarele efecte.

Mentolul este o terpenă ce se găsește în uleiurile esențiale, aparținând familiei mentei, sau poate fi produs sintetic. Are rol aromatizant, decongestionant și anti-pruriginos, fiind folosit în industria alimentară, farmaceutică și a produselor de igienă. Mentolul are toxicitate redusă, fiind necesare doze mari de mentol pur pentru producerea intoxicației, care se manifestă prin: urgență la defecație și micțiune, dispnee, amețeli, depresie SNC, hipotermie, tremor, ataxie, convulsii, comă (1).

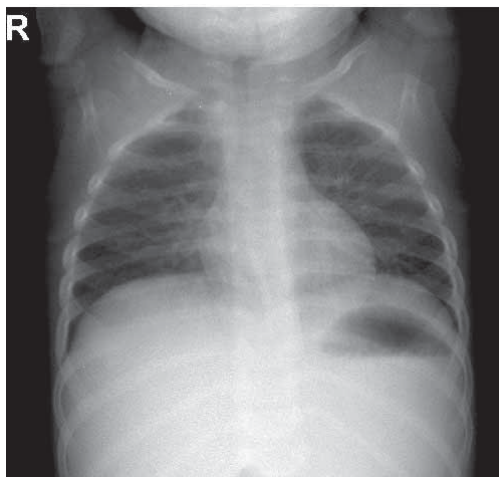


FIGURA 2. Radiografie toracică control

Fenolul (acid carbolic, acid fenic) este unul dintre cei mai vechi agenți antiseptici cunoscuți, actualmente utilizat ca dezinfectant. Fenolul distruge membranele celulare și denaturează proteinele, având un puternic efect coroziv local. Manifestările sistemice apar la 5-30 de minute după ingestie sau expunere cutanată și constau în: greață, vărsături, letargie sau comă, hipotensiune, tahicardie sau bradicardie, disritmii, convulsii, acidoză, hemoliză, methemoglobinemie și șoc (2). În caz de inhalare se produce pneumonie sau edem pulmonar. Doza letală este între 3 și 30 g, dar poate fi și sub 1 gram. Simptomatologia apare la ingestia a peste 1 gram la adult, respectiv 50 mg la copil (2). Tratamentul este suportiv.

Lidocaina este un anestezic cu structură amidică, eficient pentru toate tipurile de anestezie locală: injecții subcutanate, soluție sau unguent în diferite concentrații. Administrat intravenos, este un antiaritmie de clasă Ib utilizat pentru tratamentul disritmiilor ventriculare. Lidocaina deprimă excitabilitatea neuronală prin blocarea canalelor de sodiu voltaj-dependente din membrana celulară, acțiune

responsabilă de efectul terapeutic de stabilizare miocardică, de anestezia locală, dar și de efectele toxice (3). Doza maximă de lidocaină recomandată este de 3-5 mg/kg/24 ore (4). Principalele efecte adverse în caz de supradozare sunt neurologice și cardiace. Manifestările neurotoxice apar la concentrații serice mai mici decât cele cardiotoxice, care se corelează cu nivelurile plasmaticice ale lidocainei (5) și sunt potențate de hipoxemie și acidoză (4). Creșterea dozei de lidocaină de la 1 mg/kg la 1,5 mg/kg duce la creșterea riscului de neurotoxicitate de la 10% la 80% (4). Toxicitatea lidocainei se manifestă bifazic la nivelul celor două sisteme: inițial faza de excitație, urmată de faza de depresie (6). Simptomatologia începe cu: paretezii, cefalee, confuzie, vertij, halucinații, convulsii, tahicardie, disritmii, hipertensiune arterială, urmate de comă, bradicardie, depresie respiratorie și colaps cardiovascular (3;5). Tratamentul este suportiv, la care se adaugă administrarea intravenoasă de emulsii lipidice (Intralipid 20%). Acestea acționează ca o peliculă absorbantă pentru toxina lipofilică circulantă, diminuând cantitatea de toxină liberă, nelegată, disponibilă pentru fixarea pe miocard (6). Totodată, ele constituie și o sursă de energie pentru miocard, prin furnizarea de acizi grași necesari respirației mitocondriale și deci producerii de ATP, ameliorând debitul cardiac (6). Eficiența emulsiilor lipidice în tratarea stopului cardiorespirator indus de anesteziicele locale (lidocaina, bupivacaina etc.) a determinat includerea lor în ghidurile de tratament al cardiotoxicității secundare intoxicației cu aceste droguri, în Marea Britanie în 2007 și în SUA în 2008. În 2010 și American Heart Association le-a inclus în ghidul pentru resuscitare avansată, secțiunea situații speciale (6).

La cazul prezentat, cantitatea de fenol și lidocaină ingerată a fost de aproximativ 500 mg, depășind de 10 ori pragul de la care apare simptomatologia la copil în cazul fenolului, respectiv de peste 8 ori doza maximă admisă pe 24 de ore pentru lidocaină (60 mg), ceea ce explică gravitatea intoxicației. Evoluția a fost favorabilă datorită sosirii în timp util la spital; survenirea stopului cardiorespirator în acest

mediu a permis intervenție rapidă, ceea ce a sporit șansele de supraviețuire ale pacientului, resuscitarea fiind eficientă după 10 minute.

Alături de complicațiile survenite ca urmare a intubării oro-traheale – pneumotorax, pneumomediastin și emfizem subcutanat cervical și toracic, evoluția favorabilă în pofida dozelor toxice mari constituie particularitățile cazului.

Alți trei copii internați pentru convulsii tonico-clonice generalizate în perioada menționată aveau vârsta de 4 luni, 3 și respectiv 5 ani; sugarul a avut evoluție severă, cu stop cardiorespirator, necesitând resuscitare. Recuperarea a fost completă în toate cazurile, durata de spitalizare fiind între 4 și 10 zile.

În țară au fost semnalate numeroase cazuri de intoxicație cu dentocalmin la copil, începând din anul 2005. Cele mai multe au fost raportate de Ninescu și colaboratorii, citat de Singer (7): 22 cazuri internate în Spitalul „Grigore Alexandrescu” București în perioada 2005-2008; 15 au evoluat favorabil, cu recuperare completă, 3 cazuri cu sechele neuropsihice și 2 decese. Singer și colab. (7) raportează 2 cazuri în 2008: un sugar de 4 luni, cu evoluție favorabilă, și un copil de 1 an 7 luni care a rămas cu sechele neuropsihice grave.

Toate acestea au determinat Agenția Națională a Medicamentului să retragă dentocalminul de la comercializarea în farmacii încă din anul 2008, fiind utilizat doar în serviciile stomatologice.

CONCLUZII

Intoxicația cu dentocalmin determină manifestări clinice grave, amenințătoare de viață, datorate lidocainei și fenolului din compoziție, substanțe intens neuro- și cardiotoxice. Tratamentul este suportiv, neexistând antidot.

Chiar dacă preparatul se folosește în prezent mult mai rar, cunoașterea efectelor toxice ale celor două substanțe este deosebit de importantă, deoarece lidocaina este larg folosită ca anestezie locală, iar fenolul intră în compoziția a numeroase produse.

Dentocalmin poisoning

**Violeta Streangă¹, N. Nistor¹, Catalina Ionescu², Cristina Jitareanu¹,
Irina Ciomaga¹**

¹*1st Pediatrics Clinic „Gr.T. Popa“ University of Medicine and Pharmacy, Iasi*

²*Emergency Department, „St. Mary” Emergency Children Hospital, Iasi*

ABSTRACT

Dentocalmin is a contact anesthetic, analgesic and local antiseptic treatment used in dentistry. Poisoning with this substance causes severe clinical manifestations due to lidocaine and phenol, the main active constituents. We present the case of an 11 months old infant, accidentally poisoned with dentocalmin, admitted with seizures followed by cardiopulmonary arrest. He was resuscitated and mechanically ventilated for 24 hours. The evolution was favourable, despite high toxic dose and complications arising from endotracheal intubation – pneumothorax, pneumomediastinum and cervical and thoracic subcutaneous emphysema. The child was discharged 10 days later, in good general condition, without neuropsychiatric sequelae.

Key words: dentocalmin, poisoning, seizures, cardiopulmonary arrest, child

INTRODUCTION

Dentocalmin is a solution used in dentistry for topical treatment, as a contact anesthetic, analgesic and antiseptic. The bottle, containing 10 ml solution, has the following composition: lidocaine 2 grams, phenol 2 grams and menthol 2 grams. The solution is bottled in dark glass, easily confused with other medicines: vigantol, vitamin D3 and others.

During April 2007 – Oct. 2010, 4 patients accidentally poisoned with dentocalmin were hospitalized in the „St Mary” Emergency Children Hospital Iasi. We are going to present the most severe case.

CASE PRESENTATION

NSD, a boy aged 11 months, weighing 12 kg, coming from urban areas, is brought to the emergency department of a city hospital by ambulance for generalized tonic-clonic seizures, followed by coma and acute respiratory failure. The symptoms started suddenly about 20 minutes after ingestion of approximately 2.5 ml dentocalmin given by the mother, who mistook the bottle for vigantol and consisted of vomiting, generalized convulsions followed by coma. During the transport by ambulance the infant was intubated and manually ventilated.

On arrival at the hospital the infant had repeated generalized seizures, resulting in seizing status. He was treated with diazepam, dexamethasone and mannitol, but soon he presented cardio respiratory arrest, with favourable outcome after 10 minutes of resuscitation. The child was transferred to „St. Mary” Emergency Children Hospital Iasi by

SMURD, in general bad condition, third degree coma, Glasgow score 7, with mechanical ventilation by endotracheal tube, with the tube situated at esophageal level (probably detubated during transport), spontaneous breathing, respiratory rate = 30/min, SaO₂ = 80%, heart rate = 160/min, BP = 140/100 mmHg, anterior cervical region subcutaneous emphysema. The child was detubated and intubated again, SaO₂ becoming 99%, BP = 126/60 mmHg, no further incidents during transport.

The physical examination performed on arrival at the clinic revealed: altered general status, grade II-III coma, mechanical ventilation by endotracheal tube, respiratory rate = 26/min, SaO₂ = 99%, bilateral basal rales, hemodynamically stable: heart rate = 140/min, rhythmic heart sounds, hardly perceptible, BP = 95/55 mmHg, crepitations on palpation of the anterior cervical region (subcutaneous emphysema), symmetrical and reactive pupils, revival period with psychomotor agitation requiring sedation, without other clinical changes.

Biochemical data: neutrophilia, slightly elevated values of SGOT and urea, no metabolic acidosis, other parameters were within normal limits.

Chest X-ray revealed: apical and median bilateral pneumothorax, pneumomediastinum, anterior cervical and chest region subcutaneous emphysema, mild opacity of the upper lobe of right lung (atelectasis), heart horizontally exposed on the diaphragm (Fig. 1).

Electrocardiography: sinus rhythm, heart rate = 130/minute, QRS axis +75°, PQ = 0.12 seconds, normal morphology.

The child was given glucose and electrolyte infusion solution, treatment against cerebral edema

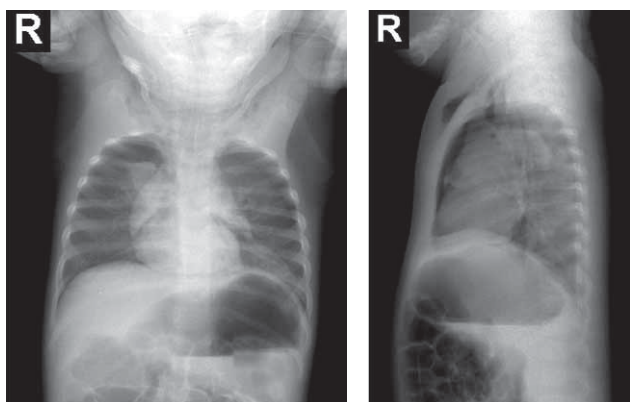


FIGURE 1. Chest X-ray. Pneumothorax, pneumomediastinum, anterior cervical and chest region subcutaneous emphysema

with mannitol, dexamethasone, diuretics (furosemide), antibiotic (ampiplus), electrocardiographic monitoring. Mechanical ventilation was maintained for 24 hours, than the baby was detubated, he was conscious and had spontaneously efficiently breathing: SaO₂ = 100% by oxygen mask. Subsequently we continued antibiotics, inhaled and intravenous corticosteroids, physical therapy, respiratory therapy and inhaled orally thinners, with favourable evolution.

He was discharged after 10 days in good general condition, with normal physical examination. Control chest x-Ray (Fig. 2) confirmed resorption of pneumothorax, subcutaneous emphysema and pneumomediastinum. Neurological examination found no neurological sequelae and normal psychomotor development; baby's mother stated that he has not lost any of psychomotor acquisitions prior to this incident.

DISCUSSIONS

Active compounds of dentocalmin have the following effects:

Menthol – is a terpene found in the essential oils in the mint family, or may be produced synthetically. It is aromatizing, decongestant and anti pruritic, being used in food, pharmaceutical and personal care products. Menthol has low toxicity, requiring high doses of pure menthol to produce intoxication, manifested by: defecation and urination emergency, dyspnea, dizziness, CNS depression, hypothermia, tremor, ataxia, convulsions, coma (1).

Phenol (carbolic acid, fenician acid) is one of the oldest antiseptic agents, currently used as a disinfectant. Phenol destroys cell membranes and distorts proteins, resulting a strong local corrosive effect. Systemic manifestations occur 5-30 minutes

after ingestion or dermal exposure and consist of nausea, vomiting, lethargy or coma, hypotension, tachycardia or bradycardia, dysrhythmia, seizures, acidosis, hemolysis, methemoglobinemia and shock (2). When inhaled, it determines pneumonia or pulmonary edema. Lethal dose is between 3 and 30 grams, but can be less than 1 gram. Symptoms occur after ingestion of over 1 g in adults and 50 mg in children (2). The treatment is supportive.

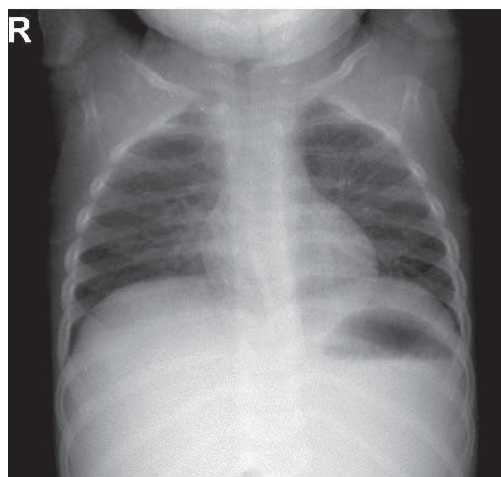


FIGURE 2. Control chest x-Ray

Lidocaine is an amide anesthetic, effective for all types of local anesthesia: subcutaneous injection, solution or ointment of various concentrations. Lidocaine is also a class Ib anti-arrhythmic drug used intravenously for ventricular dysrhythmias. Lidocaine depresses neuronal excitability by blocking voltage-dependent sodium channels in the cell membranes, producing the therapeutic effect of myocardial membrane stabilization, local anesthesia, but also the toxic effects (3). Maximum recommended dose of lidocaine is 3-5 mg/kg/24 hours (4). The main adverse effects of overdose are neurologic and cardiac. Neurotoxic manifestations occur at serum concentrations lower than those cardiotoxic, which correlates with plasma levels of lidocaine (5) and are increased by hypoxemia and acidosis (4). Increasing the dose of lidocaine from 1 mg / kg to 1.5 mg / kg will increase the risk of neurotoxicity from 10% to 80% (4). Lidocaine toxicity is biphasic on the CNS and cardiovascular system: excitation phase followed by depression phase (6). Symptoms begin with: paresthesia, headache, confusion, dizziness, hallucinations, seizures, tachycardia, dysrhythmia, hypertension, followed by coma, bradycardia, respiratory depression and cardiovascular collapse (3, 5). The treatment is supportive and completed with intravenous lipid emulsion (Intralipid 20%). These act as a film to absorb

circulating lipophilic toxin, reducing the amount of free toxin available to bind to the myocardium. They are also an energy source for the myocardium, by providing the fatty acids necessary to mitochondrial respiration and hence ATP production, thus improving cardiac output (6). The effectiveness of lipid emulsions in treating cardiorespiratory arrest induced by local anesthetics (lidocaine, bupivacaine, etc.) resulted in their inclusion in treatment guidelines of cardiotoxicity produced by poisoning with these drugs, both in the UK in 2007 and in the U.S. in 2008. In 2010 American Heart Association included them in the special situations section of the advanced resuscitation guidelines (6).

Referring to the presented case, the amount of phenol and lidocaine was about 500 mg, exceeding 10 times the threshold for the appearance of symptoms in phenol poisoning, respectively 8 times the maximum dose of lidocaine (60 mg) for 24 hours, which explains the severity of the intoxication. The evolution was favourable due to the arrival in time to the hospital; cardio respiratory arrest occurrence in this environment allowed rapid intervention, which increased the patient's chances of survival, because CPR was effective after 10 minutes.

Case's peculiarities are: favourable outcome despite high toxic dose and the complications arising from endotracheal intubation – pneumothorax, pneumomediastinum and subcutaneous cervical and thoracic emphysema.

Three other children admitted for generalized tonic-clonic seizures during that period were aged

4 months, 3 and 5 years; the infant had severe evolution with cardiopulmonary arrest requiring resuscitation. Recovery was complete in all the cases; the length of hospitalization varied between 4 and 10 days.

In our country there have been reported many cases of dentocalmin poisoning in children since 2005. Most of them have been reported by Ninescu et al., cited by Singer (7): 22 cases admitted in "Grigore Alexandrescu" Hospital in Bucharest between 2005-2008; 15 have evolved favourably, with complete recovery, 3 cases with neuropsychiatric sequelae and 2 deaths. Singer et al. (7) reported 2 cases in 2008, an infant aged 4 months with favourable evolution, and a child aged 1 year and 7 months, with serious neuropsychiatric sequelae.

These facts led the National Medicines Agency to withdraw dentocalmin from sale in pharmacies since 2008, being currently used only in dental services.

CONCLUSIONS

Dentocalmin poisoning causes severe life-threatening manifestations due to lidocaine and phenol, which are neuro- and cardiotoxic. The treatment is supportive, with no antidote.

Even if dentocalmin is currently less frequently used, it is very important to know the toxic effects of the two substances, because lidocaine is widely used as a local anesthetic and phenol is a compound of many products.

REFERENCES

1. **Iordache C.** – Intoxicația cu uleiuri esențiale. În: C.Iordache (ed). *Tratat de intoxicații acute. Intoxicațiile acute la copil.* Ed. Institutul European, 2010:593-95
2. **Todorović V.** – Acute phenol poisoning. *Med Pregl.* 2003; 56 Suppl 1:37-41.
3. **Bursell B., Ratzan R.M., Alan J. Smally A.J.** – Lidocaine Toxicity Misinterpreted as a Stroke. *West J Emerg Med.* 2009; 10(4): 292–294).
4. **Peralta R., Pinsky M.R., Kelly R.F., Talavera F.** – Lidocaine Toxicity. <http://emedicine.medscape.com/article/167309-overview>
5. **Nisse P., Lhermitte M., Dherbecourt V., Fourier C., Leclerc F., Houdret N., Mathieu-Nolf M.** – Fatal intoxication after accidental ingestion of viscous 2% lidocaine in a young child. *Acta Clin Belg Suppl.* 2002;(1):51-3.
6. **Ciechanowicz S., Patil V.** – Lipid Emulsion for Local Anesthetic Systemic Toxicity. *Anesthesiol Res Pract.* Volume 2012 (2012), Article ID 131784, 11 pages doi:10.1155/2012/131784
7. **Singer C., Stancu P., Coșoveanu S., Rotaru L., Maloș A., Stoicănescu C.** – Accidental acute intoxication with dentocalmin in children – a severe form case presentation. *Jurnalul Pediatriei*, 2008, vol XI, nr 43-44:19-22