

IMPLICAREA RENALĂ ÎN SEPSISUL SEVER ȘI ÎN ȘOCUL SEPTIC LA SUGAR ȘI COPILUL MIC (II)

Conf. Dr. Mihaela Bălgrădean, Dr. Anca Lupu

Spitalul Clinic de Urgență pentru Copii „Marie S. Curie”, București

REZUMAT

Deși mortalitatea prin sepsis a scăzut în ultimii ani, șocul septic rămâne o cauză majoră de morbiditate și mortalitate la copilul sub vârsta de cinci ani. Rinichiul este implicat și constant afectat în această patologie, infecțiile bacteriene reprezentând o cauză frecventă de îmbolnăvire. Insuficiența renală acută poate fi principala manifestare a bolii și o problemă terapeutică majoră. Autorii prezintă implicarea renală în meningococemie și în sindromul hemolitic uremic cauzat de *E. coli* O157:H7 și de pneumococ, boli ce necesită abordare diagnostică și terapeutică specifică.

Cuvinte cheie: sepsis, șoc septic, meningococemie, sindromul hemolitic uremic, copil mic

SINDROMUL HEMOLITIC UREMIC PNEUMOCOCIC (SHUP)

Sindromul hemolitic uremic cauzat de *Streptococcus-pneumoniae* (SHUP) reprezintă o patologie severă, adesea sub-diagnosticată, complicație a infecției pneumococice invazive, întâlnită în special la copilul de vârstă mică. SHUP trebuie discutat separat, pentru că multe cazuri scapă diagnosticului, rămânând nediate și netratate în condițiile în care această boală este o urgență majoră în pediatrie (18,19).

Injuria renală acută în diferite forme de nefrită, a fost raportată în asociere cu boala pneumococică încă din anul 1872. Studii mai recente, din anul 1970 (Schenk et al), descriu trei cazuri de septicemie pneumococică asociată cu trombocitopenie și tromboză glomerulară și arterioară, fără a menționa anemia hemolitică sau sindromul hemolitic uremic. Și mai recent, în anul 1987, Klein et al. raportează în literatura engleză 12 pacienți în cazul cărora apare asocierea dintre infecția pneumococică și sindromul hemolitic uremic; 50% dintre aceștia au decedat, iar 67% dintre supraviețuitorii au dezvoltat boală renală cronică sau hipertensiune.

Se știe la ora actuală că 38-43% dintre SHU nu sunt cauzate de STEC (toxina Shiga-like produsă de *E. coli*). Deși incidența SHUP nu este foarte

mare, 0,4-0,6% dintre cazurile de infecție pneumococică invazivă, se pare că multe cazuri scapă diagnosticului din cauza absenței unui index ridicat de suspiciune pentru această boală. Prevalența bolii este mai mare la copilul sub vârsta de doi ani, perioadă care acoperă și incidența infecției pneumococice invazive (72% dintre cazuri sunt asociate cu pneumonie și/sau empiem). Este descrisă și asocierea SHUP cu meningita, peritonita sau mastoidita.

Fiziopatologie

Antigenul Thomsen-Friedenreich (TF) este un criptantigen component al structurii de suprafață a eritrocitelor, plachetelor și celulelor endoteliale glomerulare. În mod normal, antigenul TF este „ascuns” de acidul neuraminic. Neuramidaza, produsă de pneumococ, desface acidul *n*- acetyl neuraminic de la suprafața celulelor expunând astfel antigenul TF. Anticorpii IgM, preformați de gazdă leagă acest antigen și inițiază cascada evenimentelor ce conduc la sindromul hemolitic uremic. Antigenul TF activat este prezent și în hepatocite, ceea ce explică apariția unei disfuncții hepatice tranzitorii la unii pacienți. Toate serotipurile de *Streptococcus-pneumoniae* conțin neuramidază capabilă să devoaleze antigenul TF. Încărcătura bacteriană masivă

Adresa de corespondență:

Conf. Dr. Mihaela Bălgrădean, Spitalul Clinic de Urgență pentru Copii „Marie S. Curie”, Bd. Constantin Brâncoveanu Nr. 20, București

crește riscul apariției bolii; de aici frecvența mare a SHU în cazul pneumoniilor asociate cu empiem față de bacteremiile pneumococice spontane sau infecțiile pneumococice ușoare (20).

Semne clinice

Semnele clinice ale SHUP apar în 7-9 zile după debutul infecției cauzate de pneumococ (cronologia seamănă cu SHU produs de toxina E.coli, Shiga – like (STEC) la care perioada de latență este de 1-14 zile). Simptomatologia la debut a pacienților cu SHUP este de obicei mai severă. Pacienții prezintă, de asemenea, o perioadă mai lungă de oligo-anurie, necesită dializă acută, spitalizare prelungită (peste 30 de zile), necesită transfuzii repetate de masă eritrocitară și trombocitară, iar durata trombocitopeniei este de obicei mai lungă. Mortalitatea în faza acută și evoluția rapidă către boala renală terminală este mult mai mare față de SHU-STEAC. Necroza tubulară acută apare la pacienții cu șoc septic și coagulare diseminată intravasculară. Glomerulonefrita acută mediată de complexe imune circulante este o complicație rară, dar posibilă.

Până la urmă, mulți autori vin să spună că subdiagnosticarea acestei patologii ține de lipsa familiarității cu această boală, de lipsa unei corelații precoce între boala pneumococică, anemia hemolitică microangiopatică și afectarea renală. Este de menționat și absența unor teste diagnostice specifice.

SHU și CDI sunt, pe de altă parte, greu de diferențiat, pentru că ambele presupun anemie hemolitică microangiopatică, trombocitopenie și afectare renală de intensitate variabilă până la insuficiență renală. În majoritatea cazurilor de SHU însă, nivelurile fibrinogenului seric, ale protrombinei și ale timpului parțial de tromboplastină sunt normale sau ușor crescute și nu există semne de sângerare activă. Tulburările de coagulare din SHU sunt expresia unui sindrom de coagulare localizat, de cauză mecanică, extrem de agresiv. Din nefericire, când ambele situații sunt prezente la același pacient, diagnosticul de SHU este greu de concluzionat. Prezența microangiopatiei trombotice la nivel renal (biopsie renală) ar reprezenta un argument diagnostic, însă starea instabilă a pacienților împiedică această procedură.

Antigenul TF, odată expus poate fi regăsit în diferite complexe antigen-anticorp, multe dintre ele fiind plasate pe membrana plasmatică a eritrocitelor. Testul Coombs direct detectează anticorpul care acoperă aceste suprafețe și este pozitiv în peste 90% dintre cazurile de SHUP. Specificitatea acestui

test, deși sugestiv pentru boală, nu este foarte mare în literatura de specialitate.

Histologia renală

Modificările histologice din SHU pneumococic sunt similare cu cele din SHU-STEAC. În ambele forme de SHU sunt vizualizați trombi de fibrină în capilarele glomerulare; necroze corticale pot fi de asemenea prezente. Ocazional, trombi de fibrină depășesc capilarele glomerulare și pot fi observați în arteriolele aferente. Se mai notează diferite grade de proliferare mezangială, glomerulonefrită difuză sau focală, prezența de semilune (crescents) și atrofie tubulară (21).

Tratament

Tratamentul SHU pneumococic este suportiv (22-24). Stabilizarea manifestărilor clinice cauzate de insuficiența renală, anemie și trombocitopenie este esențială. Proceduri de dializă cunoscute (peritoneală, hemodializă, hemofiltrare) sunt de obicei necesare pentru a menține balanta hidro-electrolitică și nutriția adecvată în cazul pacienților oligoanurici. Din cauza incidenței crescute a rezistenței pneumococului față de antibiotice, precum și a bolii pneumococice presupus invazive, în aceste cazuri se recomandă tratament empiric agresiv cu vancomicină și cefalosporine cu spectru larg de acțiune. Din cauza mecanismelor fiziopatologice descrise în această boală (proces imunologice complexe anti – TF IgM AC), nu se recomandă prescrierea de rutină a produselor de plasmă sau sânge, pentru a evita introducerea de anticorpi preformați. Este recomandabil să se transfuzeze produse de sânge (hematii, trombocite) spălate. Nu există evidențe despre eficacitatea plasmaferezei în tratamentul SHUP. Rămâne de evaluat în timp eficacitatea administrării de rutină a vaccinului heptavalent anti-pneumococic în scăderea incidenței SHU indus de *streptococcus-pneumoniae* (25,26). Scăderea ratei mortalității în SHUP în ultimii ani, contrabalansată de creșterea agresivității bolii, se datorează progreselor făcute în terapia de urgență din secțiile de terapie intensivă. Rata mortalității în cazurile de meningită pneumococică asociată cu SHU este de 37%, comparativ cu 8-10% în cazurile de meningită pneumococică fără SHU asociat, sau de numai 2% în cazurile de SHU pneumococic neînsoțit de alte complicații.

Din punct de vedere practic, SHU trebuie suspectat în una sau mai multe dintre următoarele situații clinice asociate: un pacient aflat în stare toxică, cu pneumonie, meningită sau alte semne de

infecție invazivă, anemie hemolitică fără reticulo-citoză, cu test Coombs pozitiv.

SEPTICEMIA ȘI ȘOCUL MENINGOCOCIC

Neisseria meningitidis este bine cunoscut ca agent patogen aflat în interacțiune cu gazda umană, responsabil de colonizare nazo-faringiană asimptomatică, de infecții focale ale meningelui, articulațiilor sau oculare, până la devastatorul și adesea fatalul sindrom de șoc septic meningococic și purpura fulminans (27).

În ultimul timp, s-au făcut progrese considerabile în înțelegerea interacțiunii complexe dintre gazdă, agentul patogen, fiziopatologia subiacentă și septicemia meningococică, ceea ce creează perspective pentru noi forme de tratament. Studii recente (Brandtzaeg et al.) subliniază că severitatea septicemiei meningococice este direct legată de nivelurile endotoxinei circulante. Endotoxina este legată de o proteină plasmatică circulantă, numită „endotoxin binding protein“. Interacțiunea dintre endotoxină și această proteină de transport afectează conformația endotoxinei, accentuând posibilitățile ei de legare și capacitatea de stimulare a macrofagelor ca și a altor celule proinflamatorii. Macrofagele stimulează activarea citokinelor proinflamatorii, inclusiv factorul necrozant tumoral ($TNF\ \alpha$) și interleukina 1β ($IL-1\beta$). În septicemia meningococică

nivelul plasmatic al citokinelor este strâns legat de severitatea bolii și de riscul de exitus. Neutrofilele par a fi activate atât de efectele directe ale endotoxinei, cât și prin medierea complementului. Prin activarea și degranularea neutrofilelor se eliberează proteaze și alte enzime care induc degradare tisulară prin lezarea suprafeței endoteliale.

Leziunile microvasculare din septicemia meningococică

Evenimentul fiziopatologic major care explică complicațiile bolii este legat de modificările apărute în reglarea mecanismelor funcționale extrem de fine existente la nivelul microcirculației (Fig. 1). Suprafața endoteliului vascular are funcția unui organ extrem de bine specializat în reglarea permeabilității, fiind dotat și cu proprietăți de trombo rezistență datorită unei suprafețe nonreactive față de elementele torentului circulator. Aceste structuri specializate își pierd funcția în timpul procesului inflamator, odată cu intrarea meningococului în circuitul sanguin. În septicemia meningococică există patru mecanisme de bază responsabile de modificările din sectorul microvascular circulant: creșterea permeabilității vasculare, vasoconstricție și vasodilatație patologice, pierderea trombo rezistenței și coagulare intravasculară, disfuncție miocardică severă (28).

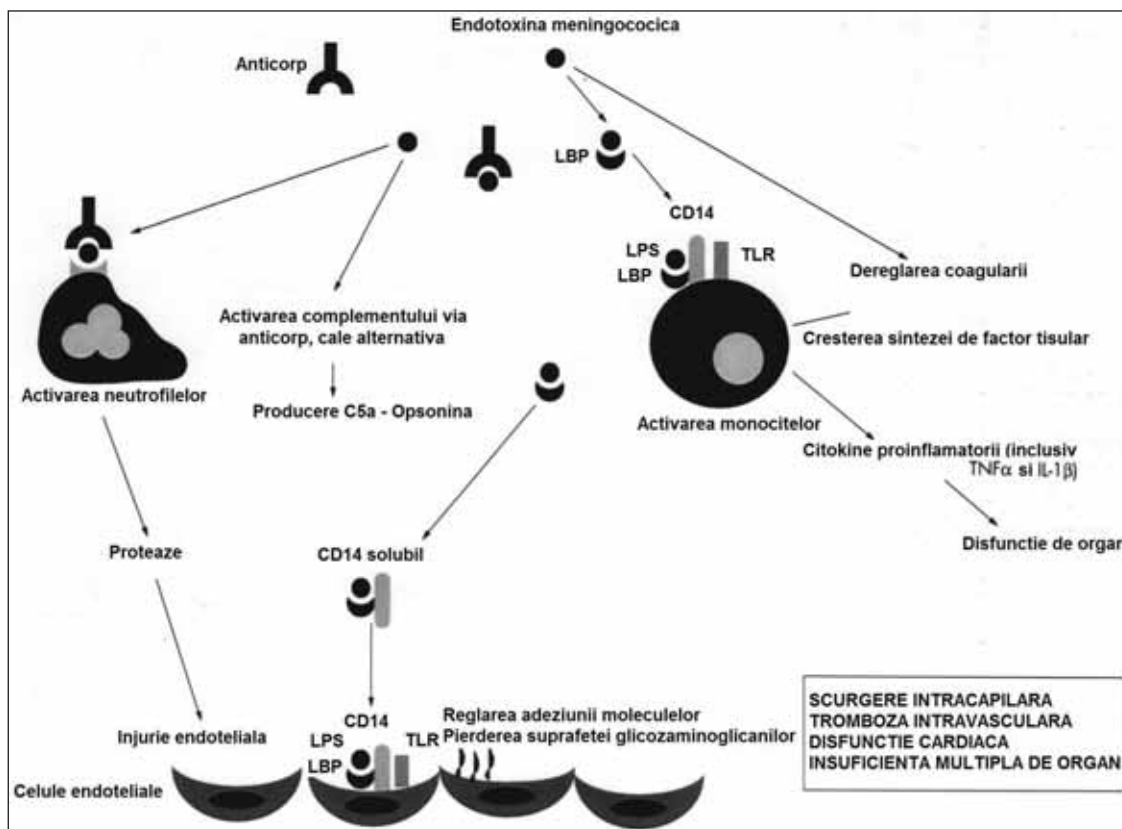


FIGURA 1.
Cascada inflamatorie din septicemia meningococică, *Arch Dis Child* 2003;88, 601-607

Creșterea permeabilității vasculare și sindromul de încărcare capilară

Hipovolemia reprezintă cel mai important și precoce eveniment responsabil de șoc și este rezultatul direct al creșterii brutale a permeabilității vasculare la nivelul sectorului capilar. Procesul inflamator indus de agresiunea meningococică modifică proprietățile endoteliale la nivelul întregului pat capilar. Creșterea permeabilității plasmatică este responsabilă de proteinurie masivă, asemănătoare celei din sindromul nefrotic corticosensibil. Pierderea albuminei plasmatică este urmată de pierderea de lichide și electroliți, având ca rezultat hipovolemie profundă. Pe măsură ce scurgerea sângelui spre patul capilar progresează, întoarcerea venoasă spre cord este afectată și debitul cardiac scade semnificativ.

Deși refacerea volumului circulant este singurul și cel mai important obiectiv al resuscitării, această manevră este, de asemenea, asociată cu risc de edem în țesuturi și în organe ca urmare a încărcării capilare persistente. O încărcătură masivă de lichid bogat în proteine se acumulează în spațiile peritoneale, pleurale și intraalveolare. Edemul pulmonar și insuficiența respiratorie sunt consecința directă a permeabilității vasculare crescute.

Vasoconstricția și vasodilatația patologică

Vasoconstricția compensatorie reprezintă un mecanism protectiv precoce în menținerea perfuziei tisulare și organice în condițiile unui debit cardiac diminuat. Majoritatea pacienților diagnosticați cu șoc meningococic au semne de vasoconstricție severă la debutul bolii, vasoconstricția, inițial protectivă, persistând chiar și după efectuarea manevrelor de resuscitare și de îmbunătățire a performanței cardiace. Pacienții sever afectați au extremități reci, palide, marmorate, traducând semne de ischemie periferică. Dacă vasoconstricția este intensă și persistentă, se produc tromboze în microcirculație cu apariția semnelor de cangrenă. Există și pacienți care, după resuscitare, prezintă vasodilatație intensă, cu puls amplu, extremități calde, hipotensiune severă, acidoză și afectare organică, clasicul tablou de șoc cald.

Tromboza intravasculară

Unul dintre cele mai dramatice semne de sepsis meningococic sever este reprezentat de apariția purperei meningococice diseminate (purpura fulminans), cu tromboze și necroze hemoragice extinse rapid pe suprafețe mari la nivelul pielii și, în cazuri severe, cu infarctizări și cangrenă localizate la

nivelul membrelor și degetelor. Trombozele intravasculare severe apar în contextul trombocitopeniei profunde însoțite de tulburări de coagulare (coagulare diseminată intravasculară). În sepsisul meningococic sunt activate căile procoagulante, cu afectarea concomitentă a mecanismelor anticoagulante clasice și ale sistemului fibrinolitic. Virtual, toate mecanismele antitrombotice sunt disfuncționale în sepsisul meningococic. În consecință, încetinirea circulației în patul capilar, „sluggish“, mecanism ce încearcă să compenseze scăderea debitului cardiac, accentuează apariția trombozelor venoase (23,24).

Disfuncția miocardică în sepsisul meningococic

Septicemia meningococică este asociată cu modificări notabile în hemodinamică și cu insuficiență miocardică acută. În cazurile ușoare se notează tahicardie și vasoconstricție, ca semne de șoc compensat, în timp ce, în cazuri severe de boală, se instalează hipotensiune, cu afectare severă tisulară și organică. Hipovolemia cauzată de „scurgerea“ sângelui spre capilare cu scăderea consecutivă a volumului circulant sunt cauze majore de disfuncție miocardică în sepsis. Studii hemodinamice au arătat că severitatea bolii este legată de afectarea contractilității cardiace. O serie de substanțe proinflamatorii, oxidul nitric, TNF α și IL-1 β , eliberate în cursul șocului septic, sunt responsabile de deprimarea funcției miocardice. Hipoxia, acidoza, hipoglicemia, hipopotasemia, hipocalcemia și hipofosfatemia, factori comuni asociați sepsisului sever, pot afecta funcția miocardică. Unii pacienți devin rezistenți la efectul inotrop al catecolaminelor și necesită tratamente inotropice mai agresive. Afectarea miocardică este reversibilă în cazul multor pacienți, dar poate avea efecte nocive pe termen lung în cazul altora, troponina 1-a fiind un marker cunoscut în aceste situații, legat, se pare, în mod direct, de severitatea bolii cardiace (Fig. 2).

AFECTAREA MULTIORGANICĂ A PERFUZIEI

Rinichiul

Majoritatea pacienților cu sepsis meningococic au grade diferite de afectare a funcției renale, în funcție de severitatea șocului septic. Hipoperfuzia renală prelungită este responsabilă de oligoanurie, creșterea retenției azotate și risc de insuficiență renală acută. Deși în multe cazuri afectarea renală este tranzitorie, în situații severe se instalează nefropatie vasomotorie și necroză tubulară.

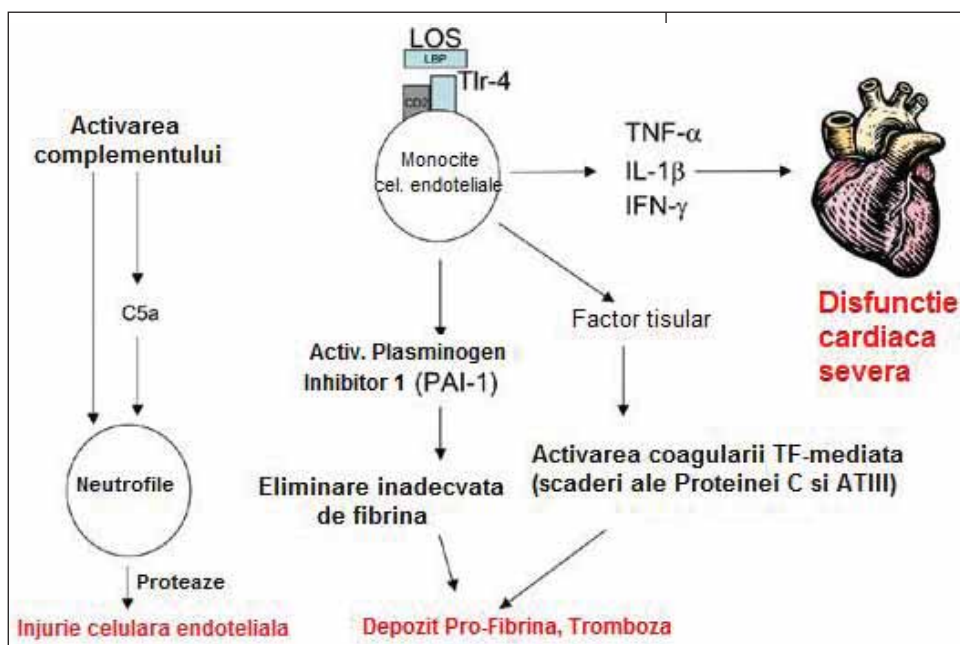


FIGURA 2. Sepsisul meningococic: fiziopatologie (imagine web)

Plămânul

Funcția pulmonară este afectată precoce în sepsisul meningococic. Tahipneea, urmată rapid de insuficiență respiratorie hipoxică, sunt adesea prezente încă de la debutul bolii. Resuscitarea lichidiană, cu creșterea volumului intracirculant, duce la acumulare de lichid intraalveolar, cu edem pulmonar acut și insuficiență respiratorie severă. Aderența leucocitelor la endoteliul vascular, activarea coagulării și activarea placherării, cu microobstrucții la nivelul întregului pat vascular, sunt factori responsabili de leziunile pulmonare din sepsisul meningococic.

Tubul digestiv

Reducerea fluxului sanguin la nivelul tractului gastrointestinal apare precoce în șocul septic. Această manifestare se ameliorează odată cu creșterea debitului cardiac. Totuși, în unele cazuri, ischemia severă se corelează cu ileus prelungit și ocazional cu ulceratii și perforatii apărute tardiv în cadrul bolii.

Meningita și afectarea sistemului nervos central (SNC) în cadrul șocului septic

Afectarea diferitelor funcții ale SNC apare concomitent, din cauza invaziei bacteriene meningeene directe, coroborate cu reducerea perfuziei existente în șocul septic. Tabloul clinic este dominat de manifestările secundare procesului inflamator desfășurat la nivelul LCR, corelate cu afectarea funcțiilor neurologice secundară șocului profund. Un procent semnificativ de pacienți cu meningită dezvoltă creșterea presiunii intracraniene, HIC, ca

rezultat al procesului inflamator intracranian; creșterea rapidă a presiunii intracraniene se poate complica cu hernieri cerebrale. Acest tip de HIC se poate suprapune peste disfuncțiile severe ale SNC apărute în contextul sepsisului meningococic. În aceste cazuri, scăderea severă și îndelungată a perfuziei cerebrale poate fi sursă de infarctizări. Există mecanisme fiziopatologice distincte în edemul cerebral acut din meningita meningococică și disfuncțiile neurologice cauzate de subperfuzie în șocul septic.

Afectarea neurologică din meningită presupune agresiune toxică bacteriană directă, eliberare de citokine și activarea neutrofilelor, având ca rezultat vasculita și edemul cerebral acut. Edemul cerebral acut din meningita meningococică este rezultatul creșterii secreției de LCR, scăderea reabsorbției acestuia și modificarea permeabilității barierei hemato-encefalice. În șocul septic, reducerea perfuziei determină obstrucții microvasculare și, ulterior, infarctizări cerebrale.

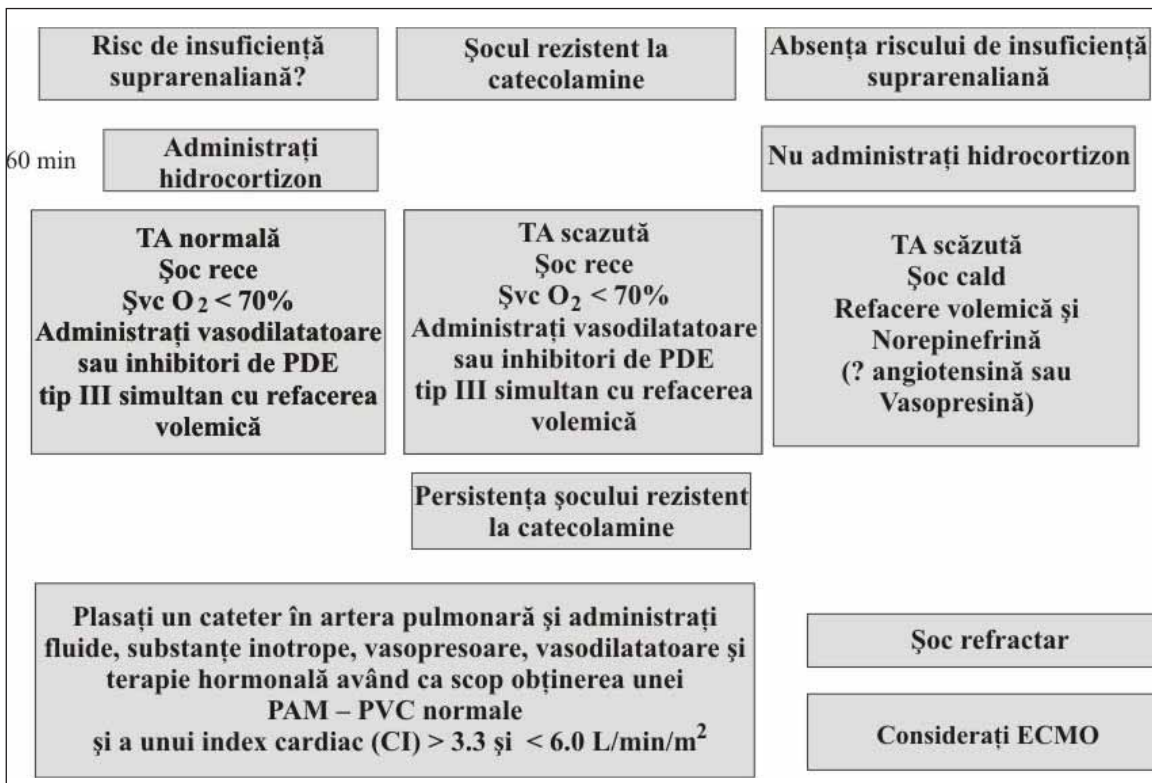
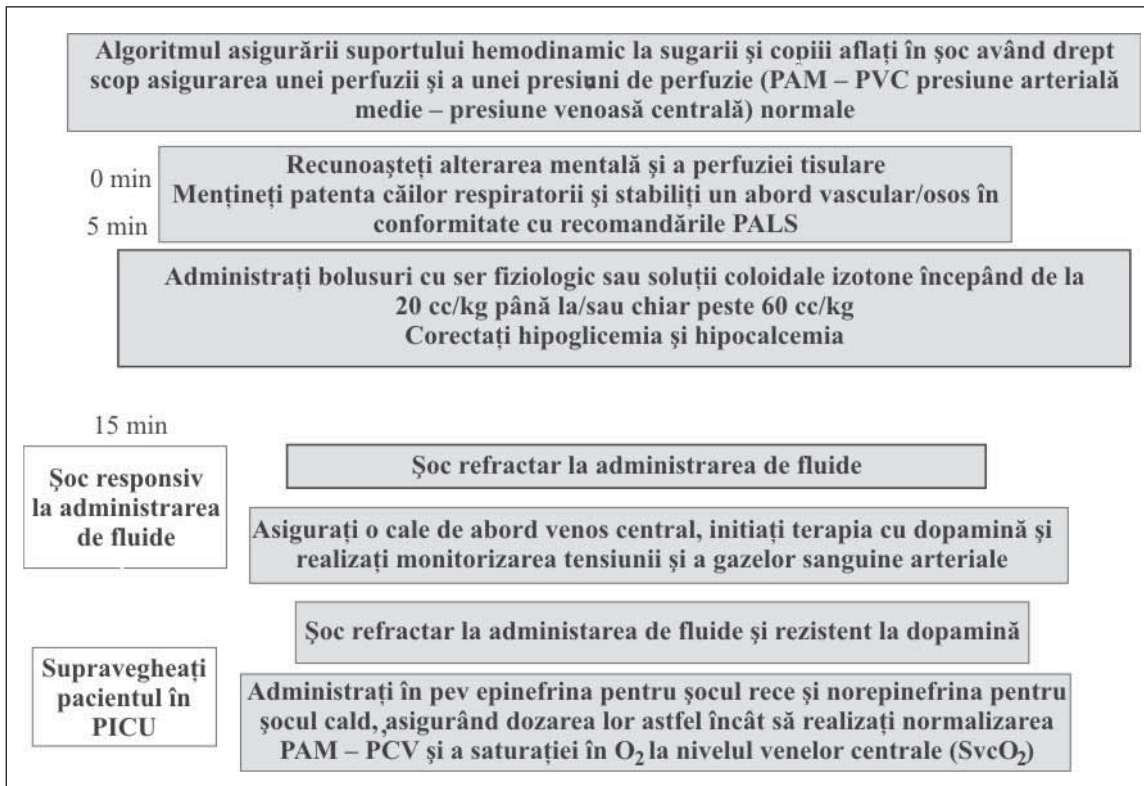
PRINCIPII DE TRATAMENT ÎN ȘOCUL SEPTIC

Asigurarea permeabilității căilor respiratorii, a unei ventilații eficiente și restabilirea volumului circulant (ABC) reprezintă principalele priorități terapeutice în șocul septic la copil. Capacitatea funcțională reziduală fiind mai redusă la copil comparativ cu adultul, ventilația asistată precoce este adeseori necesară. Se impune atenție specială în cazul agenților farmacologici care susțin intubația în scopul evitării depresiei miocardice și a hipotensiunii. Etomidatul, inductor aestezie general

recomandat la pacienții cu afectare cardio-respiratorie severă, asociază supresie suprarenaliană; în șocul septic se va utiliza ketamina. În cazul ventilației asistate, inițierea unei presiuni pozitive scade întoarcerea venoasă și se instalează hipo-

tensiune; în aceste situații, concomitent cu abordarea căilor respiratorii, se impune resuscitare fluidă agresivă (25).

Principiile de tratament în șoc la sugar și copilul mic sunt configurate în tabelele 1 și 2.



TABELELE 1 și 2. Principii de tratament în șoc la sugar și copil

CONCLUZII

1. Rinichiul copilului este constant implicat și sever afectat într-o varietate de boli infecțioase, de etiologii diferite, infecțiile bacteriene reprezentând principala cauză de îmbolnăvire în multe dintre aceste cazuri.

2. În sepsis și în șocul septic insuficiența renală acută poate fi principala manifestare a bolii, o problemă majoră de abordare terapeutică și o mare urgență.

3. Deși în desfășurarea procesului infecțios acut poate exista o anumă predilecție pentru teritoriul vascular, glomeruli, interstițiu sau sistemul colector renal, o clasificare strict anatomică a bolilor infecțioase care afectează rinichiul nu este foarte utilă practicianului pentru că majoritatea infecțiilor severe afectează, de fapt, în diferite grade și progresiv, funcția renală. În toate aceste situații boala renală progresivă poate deveni principala problemă de diagnostic și tratament.

Renal involvement in the severe sepsis and the septic shock of small children (II)

Mihaela Balgradean, Anca Dana Lupu

“Marie S. Curie” Emergency Children Hospital, Buchaest

ABSTRACT

Despite of the decrease in mortality caused by sepsis in the latest years, the septic shock still remains a major cause of morbidity and mortality for the children younger than 5 years old. The kidney is involved and constantly affected in this pathology, bacterial infections being the main cause. Acute kidney failure may be the major manifestation of the disease, being at the same time a priority of the therapeutic approach. In this paper, the authors present the renal involvement in the meningococemia, as well as in the uremic hemolytic syndrome caused by *E. Coli* O157: H7 and by streptococcus pneumoniae, all of them representing diseases that require specific diagnostic and therapeutic approaches.

Key words: sepsis, septic shock, meningococemia, uremic hemolytic syndrome, little children

PNEUMOCOCCAL HEMOLYTIC UREMIC SYNDROME (PHUS)

Streptococcus pneumoniae induced HUS (PHUS) is a severe pathology, frequently underdiagnosed, a complication at this disease represents a major emergency in pediatric pathology (18,19).

The acute renal lesion, various types of nephritis, was discovered to be associated with pneumococcal infections since 1872. More recent studies, from 1970 (Schenk et al), describe three cases of pneumococcal sepsis with thrombocytopenia and glomerular and arteriolar thrombosis, but do not mention hemolytic anemia or hemolytic uremic syndrome. Later, in 1987, Klein et al report in the English literature 12 cases of patients with pneu-

mococcal infections associating hemolytic uremic syndrome; 50% of the patients died of the disease, and 67% of the survivors developed chronic renal disease or arterial hypertension.

It is nowadays known that 38-43% of the HUS is not caused by STEC (Shiga-like toxin produced by *E.coli*). Although PHUS incidence is small, only 0.4-0.6% of the invasive pneumococcal infections, it appears that many cases are not diagnosed, because of the absence of a high suspicion index. The prevalence is higher in children smaller than 2 years old, same age period as the one associated with high incidence of invasive pneumococcal infections (72% of the cases are associated with pneumonia or empyema). The association between PHUS and meningitis, peritonitis or mastoiditis is described.

Physiopathology

Thomsen Friedenreich antigen is a crypt antigenic component of the surface structure of erythrocytes, platelets and glomerular endothelial cells. Usually, TF antigen is 'hidden' by the neuraminic acid. The neuramidase (elaborated by the pneumococci) splits n-acetylneuraminic acid from the cells' surface, exposing TF antigen. IgM antibodies previously elaborated by the host bind these antigens, initiating the cascade of events which leads to HUS. TF antigen is also present in the hepatic cells, explaining the transient hepatic dysfunction seen in some of the patients. All the *Streptococcus pneumoniae* serotypes contain neuramidase, being capable of exposing TF antigen. Massive bacterial loading increases the risk of developing the disease; this is why HUS develops more frequently in case of empyema associated pneumonia than in spontaneous pneumococcal bacteriemia or simple pneumococcal infections (20).

Clinical signs

Clinical signs of PHUS develop 7-9 days after the onset of the streptococcal infections (chronologically similar to Shiga-like toxin produced by *E.coli* (STEC) HUS, for which the incubation period is of 1-14 days). The early symptoms are more severe for PHUS patients. They also develop a longer oligo-anuria phase, needing dialysis, prolonged hospitalization (over 30 days), requiring more erythrocyte and platelets transfusions, and also their thrombocytopenia is prolonged. The mortality and the progression to end stage renal disease are higher than in STEC-HUS. Patients with septic shock and intravascular disseminated coagulation develop acute tubular necrosis. Circulating immune complex-induced acute glomerulonephritis is a rare, but possible complication.

To conclude, many authors consider that this disease is under diagnosed in the absence of early correlations between the pneumococcal infection, microangiopathic hemolytic anemia and renal lesions. The absence of specific diagnostic tests must also be noted.

It's difficult to establish HUS diagnosis, as both HUS and DIC imply microangiopathic hemolytic anemia, thrombocytopenia and renal lesions, or even renal failure. Still, in most of the HUS cases, fibrinogen levels, prothrombin time and partial thromboplastin time are normal or slightly increased, and there are no signs of active bleeding. Coagulation disorders in HUS develop as a result of very aggressive localized, coagulation syndrome.

Unfortunately, when both the conditions coexist in the same patient, it is difficult to establish if HUS is present. The presence of thrombotic microangiopathy on kidney biopsies could be an argument, but, most of the times, the unstable condition of the patient does not allow this procedure.

Once exposed, TF antigen can be found in different antigen-antibody complexes, many of them localized on the plasmatic membrane of the erythrocytes. Direct Coombs test detects the antibodies from these surfaces and is positive for over 90% of the patients with PHUS. The specificity of this test, according to literature, is not high, though it is suggestive for the disease.

Kidney histology

The histological changes in PHUS are similar to those in STEC-HUS. In both types of HUS, fibrin thrombi in the glomerular capillaries and cortical necrosis are present. Occasionally, fibrin thrombi might exceed the glomerular capillaries and can be seen in the afferent arterioles. Various grades of mesangial proliferation, focal or segmental glomerulonephritis, crescents presence or tubular atrophy may be present (21).

Treatment

PHUS treatment is supportive (22-24). The stabilization of the clinical manifestations of renal failure, anemia and thrombocytopenia is essential. Usually dialysis procedures (peritoneal, hemodialysis, hemofiltration) are required in order to maintain the electrolyte balance and an adequate nutrition for the oligo-anuric patients. Because of the increased antibiotic resistance of the pneumococci and of the presumed invasive pneumococcal disease, empirical treatment should be administered, using Vancomycin and broad spectrum Cephalosporins. Physiopathological mechanisms described earlier (complex immune process anti TF IgM-AC) represent reasons to withhold plasma or blood products administration, in order to prevent inoculation with preformed antibodies. It is recommendable to transfuse washed blood products (erythrocytes, platelets). There is not enough data to sustain plasmapheresis' efficiency in PHUS treatment. Over the next period of time, the efficacy of routine antipneumococcal vaccination in decreasing the incidence of *streptococcus pneumoniae* induced HUS must be established (25, 26). The decrease in the mortality rate of PHUS seen over last years, offset by the increase in the disease's aggressiveness, is due to the progress made in the

emergency treatment, in the intensive care units. The mortality rate for pneumococcal meningitis with HUS is 37%, versus 8-10% for pneumococcal meningitis without HUS, or versus 2% in PHUS without other complications.

Practitioners should suspect PHUS when the patient is in toxic shock, has pneumonia, meningitis or other signs of invasive infection, has hemolytic anemia without reticulocytosis, with positive Coombs tests.

MENINGOCOCCAL SEPSIS AND SHOCK

Neisseria meningitidis is well known as a human pathogenic agent, responsible for nasal and pharyngeal asymptomatic colonization, for meningeal, articular and ocular focal infections, and also for the devastating and frequently fatal meningococcal septic shock and purpura fulminans (27).

During the last years, considerable progress has been made in understanding the complex interactions between host, pathogenic agent, the underlying physiopathology and meningococcal sepsis, which leads to a perspective for new treatment strategies. Recent studies (Brandzaeg et al) highlight that the severity of meningococcal sepsis is directly linked to the levels of circulating endotoxin. Endotoxin is linked to a circulating plasmatic protein, called 'endotoxin binding protein'. This interaction, between the endotoxin and the transport protein, modifies endotoxin's conformation, augmenting its possibility to bind and to signal macrophages and other proinflammatory cells. Macrophages activate the proinflammatory cytokines, including tumor necrosis factor (TNF- α) and 1 β -interleukyn (IL-1 β). In meningococcal sepsis, the plasmatic levels of cytokines are directly correlated with the severity of the disease and with the mortality risk. Neutrophils seem to be activated both by the endotoxin's direct effects and also by complement mediated effects. Protease and other enzymes, which trigger tissular lesions, by damaging endothelial surface, are released after neutrophils activate and degranulate.

Microvascular lesions in meningococcal sepsis

The major physiopathological event, which explains the complications of the disease, is correlated with the changes in the regulation of the subtle microcirculatory functional mechanisms (Figure 1). Vascular endothelial surface acts as a specialized organ in regulating permeability. It also has thromboresisting properties, as its surface is

nonreactive at the elements in the blood flow. These specialized structures lose their functions during the inflammatory process, along with the meningococcal presence inside the blood circuit. Four mechanisms are responsible for the changes in the microvascular circulation area, in meningococcal sepsis: the increase in the vascular permeability, pathological vasoconstriction and vasodilation, the loss of thromboresistance and IDC, myocardial severe dysfunction (28).

The increase of vascular permeability and capillary overload syndrome

Hypovolemia is the earliest and most important event responsible for shock, being the direct result of the brutal increase in vascular permeability inside the capillary sector. The inflammatory process, induced by meningococcal aggression, modifies endothelial properties of the entire capillary bed. The increase in plasmatic permeability is responsible for massive proteinuria, similar to that seen in corticosensitive nephrotic syndrome. The loss of plasmatic albumins is followed by loss of water and electrolytes, and profound hypovolemia. As blood flows towards the capillary bed, heart's venous return is affected and cardiac debit decreases significantly.

Although recovery of the circulating volume is the main and most important goal of the resuscitation, it has risks, as the persistent capillary overload can be associated with tissue and organ edema. A large quantity of protein rich liquid accumulates in the peritoneal, pleural and intra-alveolar spaces. Pulmonary edema and respiratory failure are direct consequences of increased vascular permeability.

Pathological vasoconstriction and vasodilation

Compensatory vasoconstriction is an early protective mechanism in maintaining tissue and organ perfusion during diminished cardiac debit. Most of the patients diagnosed with meningococcal shock have signs of severe vasoconstriction at the onset of the disease. This protective vasoconstriction is persistent even after resuscitation and improvement of the cardiac output. Severely affected patient have cold, pale, marble, extremities - signs of peripheral ischemia. When the vasoconstriction is intense and persistent, microcirculatory thrombosis develops, with gangrene signs. After resuscitation, some of the patients present with intense vasodilation, high pulse pressure, worm extremities, severe hypotension, acidosis and organic lesions, characteristics of the warm shock.

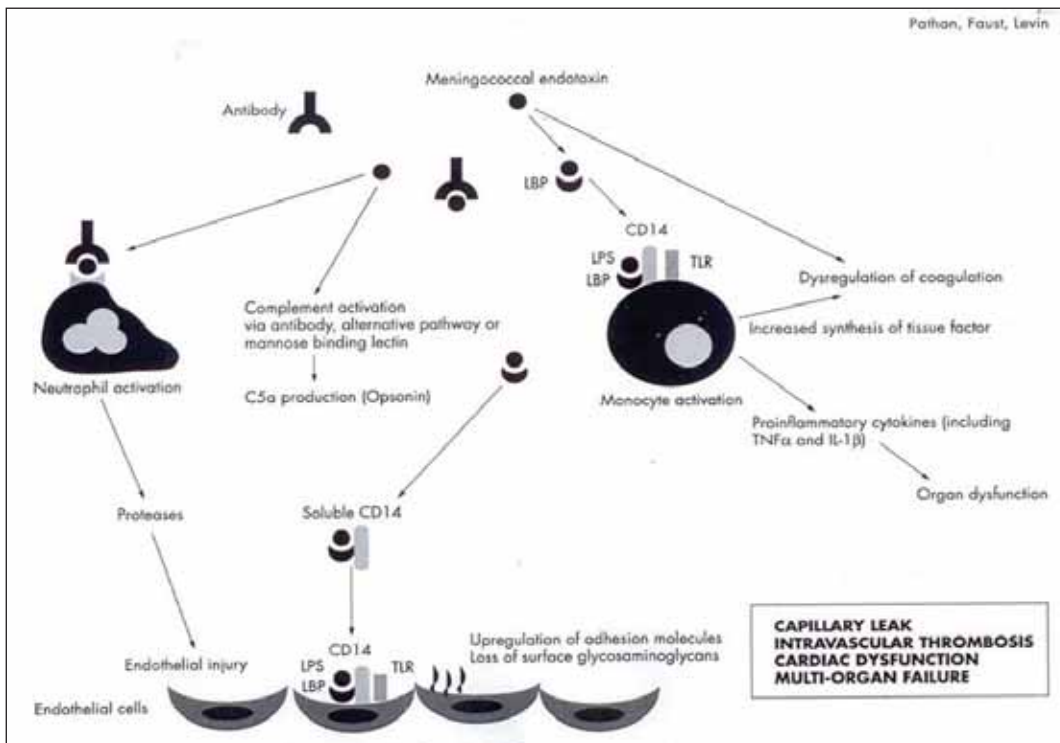


FIGURE 1. The inflammatory cascade in meningococcal meningitis, *Arch Dis Child* 2003;88, 601-607

Intravascular thrombosis

One of the most dramatic signs of the meningococcal sepsis is the disseminated meningococcal purpura (purpura fulminans), with hemorrhagic thrombosis and necrosis, extending rapidly over large skin areas, and, in the severe cases, with gangrene and infarctions of the limbs and toes/fingers. Intravascular severe thrombosis results from profound thrombocytopenia, associated with coagulation disorders (disseminated intravascular coagulation). In meningococcal sepsis, procoagulant pathways are activated, with concomitant disorders of the classic anticoagulation mechanisms and of the fibrinolytic system. As a consequence, circulation slowing in the capillary bed, called 'sluggish', is a mechanism which tries to compensate for the decrease in the cardiac debit, but in fact it increases the development of venous thrombosis (23, 24).

Myocardial dysfunction in meningococcal sepsis

Meningococcal sepsis is characterized by important hemodynamic changes and acute myocardial failure. Simple cases have tachycardia and vasoconstriction, with compensated shock, but the severe ones present with hypotension and severe tissue and organ lesions. Hypotension, caused by the blood 'drainage' in the capillary bed, with consecutive decrease of the circulating volume, is the main cause for myocardial dysfunction in sepsis. Hemodynamic studies show that the severity of the

disease is correlated with cardiac contractility impairment. Proinflammatory agents, like nitric oxide, $\text{TNF-}\alpha$, $\text{IL-1}\beta$, released during severe septic shock, are responsible for the decrease of myocardial function. Hypoxia, acidosi, hypoglycemia, hypokalemia, hypocalcemia and hypophosphatemia are mutual factors associated with severe sepsis, which can impair myocardial function. Some of the patients become resistant to the inotropic effect of catecholamines and require more aggressive inotropic treatment. Myocardial impairment is reversible for most patients, but may have long term effects on other patients; troponin is a well known factor, directly correlated to the severity of the cardiac disease (Figure 2).

MULTIORGANIC PERFUSION IMPAIRMENT

The kidney

Most of the patients with meningococcal sepsis have various grades of renal function impairment, depending on the septic shock severity. Renal prolonged hypoperfusion is responsible for the oligo-anuria, the increase in nitrogen retention and the risk of developing acute renal failure. Although usually the renal impairment is transient, in severe situations vasomotor nephropathy and tubular necrosis develop.

The lung

During meningococcal sepsis, the pulmonary function is early impaired. Tachypnea, followed

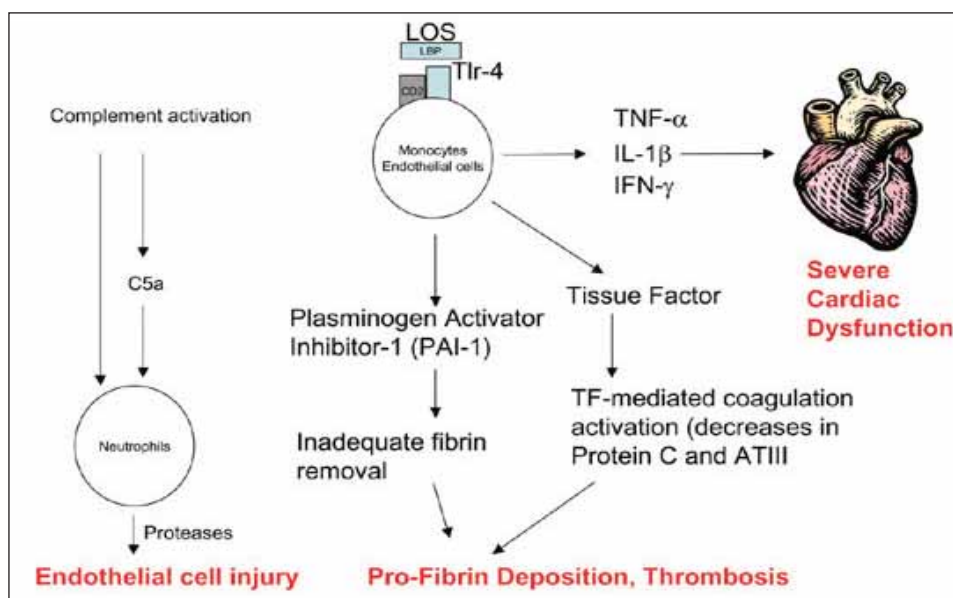


FIGURE 2. Physiopathology in meningococcal sepsis (web picture)

immediately by hypoxemic respiratory failure, may be present on the onset of the disease. Volume resuscitation increases the circulatory volume, liquid accumulates in the intraalveolar space and acute pulmonary edema with severe respiratory failure develop. Leukocyte adhesion to the vascular endothelium, coagulation activation, platelet activation and micro-occlusion in the capillary bed are the factors responsible for the pulmonary lesions in meningococcal sepsis.

Gastrointestinal tract

Early during septic shock, blood flow decreases inside the gastro intestinal tract. It improves once the cardiac debit increases. Sometimes, however, severe ischemia correlates with prolonged ileus and occasionally with late ulceration and perforation.

Meningitis and central nervous system impairment in septic shock

In septic shock, impairment of various CNS functions develops simultaneously due to direct meningeal bacterial invasion, corroborated with a decrease of perfusion. The clinical exam is centered by the secondary manifestations of CSF inflammatory process, and profound shock associated neurological damage. A significant part of the patients with meningitis develop an increase in the intracranial pressure, IH, as a result of the intracranial inflammatory process; a rapid increase of the intracranial pressure may be complicated by brain herniations. This IH type may overlap over severe CNS dysfunction, secondary to meninl edema from the meningococcal sepsis and for the neurological impairments caused by septic shock low perfusion.

The neurological impairment in meningitis implies direct toxic bacterial aggression, with cytokine release and neutrophil activation, resulting in vasculitis and acute cerebral edema. The acute cerebral edema in meningococcal meningitis is the result of the increase in CSF production, the decrease of its resorption and changes in the permeability of the blood brain barrier. In the septic shock, perfusion decrease determines microvascular obstructions and cerebral infarction.

TREATMENT PRINCIPLES IN SEPTIC SHOCK

Airway permeability, efficient ventilation and restoring of the circulating volume (ABC) are the main priorities in child's septic shock. Residual functional capacity is smaller in children versus adults, and early assisted ventilation is frequently necessary. Special attention must be given to intubation maintaining pharmacological agents, in order to avoid myocardial suppression and hypotension. Etomidate, an anesthetic inductor recommended for severely cardio-pulmonary impaired patients, determines adrenal suppression; in septic shock ketamine should be used. During assisted ventilation, positive pressure ventilation leads to a decrease of the venous return and hypotension; for these situations aggressive fluid resuscitation concomitant with airway resuscitation is mandatory (25).

CONCLUSIONS

The child's kidney is constantly involved and severely affected in various infectious diseases, bacterial infections being the main cause.

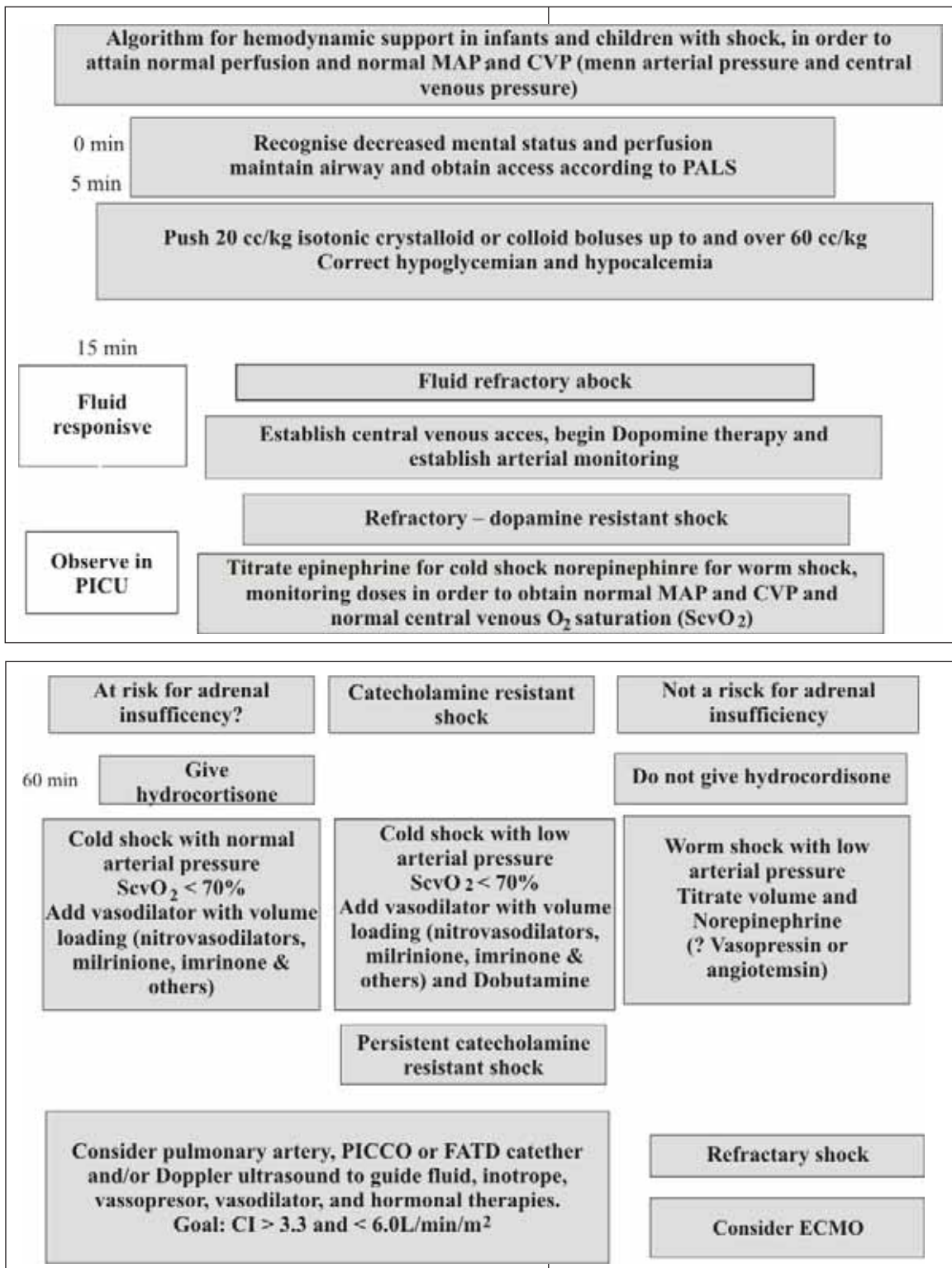


TABLE 1 and 2. Treatment principles for infants and small children with shock

In sepsis and septic shock, acute renal failure may be the major manifestation of the disease, being at the same time a priority of the therapeutic approach and a severe emergency.

Although, during the evolution of an infectious process, one of the: vascular territory, glomeruli, interstitial tissue or the renal collecting system

might be predominantly affected, an anatomic classification of the renal infectious disease is not useful for the practitioner, as most of the infections modify the renal function, in various degrees. In all of these situations, progressive renal disease may become the most important diagnosis and therapeutic problem.

REFERENCES

1. **Goldstein B., Giroir B.** – International pediatric sepsis consensus. *Pediatr Clin Care Med.* 2005; 6:1
2. **American College of Chest Physicians & Society of Critical Care Medicine.** Levels of sepsis. MEDLINE : 2002
3. **Andreoli P.A.** – Acute kidney injury in children. *Pediatr Nephrol.* 2009; 24: 253-263
4. **Bassam A.A., Dabbagh S.S., Gruskin A.B.** – Evaluation of Renal Function During Childhood. *Pediatr Rev.* 1996; 17:5, 175-180
5. **Bălgrădean M.** – Insuficiența renală acută, Sindromul hemolitic uremic, Insuficiența renală cronică În: Patologie actuală în nefrologia pediatrică, Ed. Ec., București, 133-199, 2005
6. **Taylor C.M.** – Enterohaemorrhagic *Escherichia coli* and *Shigella dysenteriae* type 1- induced haemolytic uremic syndrome. 2008; 23: 1425-1431
7. **Buteau C., Proulx F.** – Leucocytosis in children with *Escherichia coli* O157:H7 enteritis developing the hemolytic – uremic syndrome. *Pediatr Infect Dis J.* 2000; 19: 642-647
8. **Bălgrădean M.** – Nefropatiile glomerulare. În: Rinichiul în patologia copilului, Editura UMF “Carol Davila”. 100-192, 2011
9. **Varade S.W.** – Hemolytic Uremic Syndrome: Reducing the risks *Contemp Pediatr,* 2000, 17: 54-64
10. **Siegler R., Oakes R.** – Hemolytic uremic syndrome; pathogenesis, treatment, and outcome. *Curr Opin Pediatr.* 2005; 17: 200-4
11. **Scheiring J., Andreoli S.P.** – Treatment and outcome of Shiga-toxin-associated hemolytic uremic syndrome (HUS). *Pediatr Nephrol.* 2008; 23: 1749-1760
12. **Quan A., Quigley R.** – Renal replacement therapy and acute renal failure. *Curr Opin Pediatr.* 2005; 17: 205-209
13. **Huerta C., Castellsague J., Lorenzo C.V.** – Nonsteroidal Anti – Inflammatory Drugs and Risk of ARF in the General Population. *Am J Kidney Dis.* 2005; 45:3, 531-539
14. **Tratchman H.** – Introduction: education teaching article series on hemolytic uremic syndrome. *Pediatr Nephrol.* 2008; 23: 1423-1424
15. **Boineau F.G., Corrigan J.J.** – Hemolytic uremic syndrome. *Pediatr Rev.* 2001; 11: 365-69
16. **Alexander S.R.** – Peritoneal dialysis In: Avner ED, Harmon WE, Niaudet P. ED; *Pediatric Nephrology*, Williams & Wilkins, Baltimore 1375-1389, 2004
17. **Butani L.** – Angiotensin blockade in children with chronic glomerulonephritis and heavy proteinuria. *Pediatr Nephrol.* 2005; 20: 1651-1654
18. **Capelovitch L., Kaplan B.S.** – *Streptococcus pneumoniae*-associated hemolytic uremic syndrome. *Pediatr Nephrol.* 2008; 23: 1951-1956
19. **Copelovitch L.** – The thrombotic microangiopathies. *Pediatr Nephrol.* 2008; 23: 1761-1767
20. **Chesney R.W., Sehic A.** – Acute Renal Failure Diagnosis & Acute Renal Failure Therapy. *Pediatr Rev.* 1995; 3, 4: 101-106, 137-141
21. **Jennete J.C.** – Rapidly progressive crescentic glomerulonephritis. *Kidney Int.* 2003; 63: 1164-1167
22. **Harmon W.E., Jabs K.** – Hemodialysis in children. In: Holliday M; Barrat M.T., Avner E.D, Williams & Wilkins, Baltimore: 1354-1372, 1994
23. **Lameire N., Van Biersen W.** – Acute renal failure. *Lancet.* 2005; 365: 417-430
24. **Bunchman T.E., Dockerwolcke R.A.** – Continuous arterial – venous diahemofiltration and continuous veno – venous diahemofiltration in infants and children. *Pediatr Nephrol.* 1994; 8:96
25. **Broyer M., Folio D., Mosser F.** – Dietetique et nephropathie de l'enfant, EMC – Pédiatrie. 2004; 1: 281-295
26. **Aoun B., Wannous H., Azema C., et all.** – Polysaccharide pneumococcal vaccination of nephrotic children at disease onset-long-term data. *Pediatr Nephrol.* 2010; 25: 1773-1774
27. **Pathan N., Faust S.N., Levin M.** – Pathophysiology of meningococcal meningitis and septicaemia. *Arch. Dis Child.* 2003, 88: 601-607
28. **Faust Saul N.** – Pediatric Meningococcal Infections, *Medscape sept* 2009; 1-30