

ACHIZIȚII RECENTE ÎN DIAGNOSTICUL IMAGISTIC AL BOLILOR DIGESTIVE LA COPIL

Conf. Univ. Dr. Cristina Oana Mărginean¹, Prep. Univ. Dr. Ana Maria Pitea¹,
Prof. Dr. Maria Despina Baghiu¹, Prof. Dr. Klara Brînzaniuc²,
Șef. Lucr. Dr. Claudiu Mărginean³

¹Disciplina Pediatrie I, Clinica Pediatrie I Tg. Mureș

²Disciplina Anatomie

³Disciplina Obstetrică-Ginecologie I

Facultatea de Medicină, Universitatea de Medicină și Farmacie Tg. Mureș

REZUMAT

Elastografia este o nouă metodă imagistică bazată pe ultrasunete, care permite evaluarea structurii țesuturilor în ceea ce privește rigiditatea lor, fiind utilă în explorarea diferitelor organe și sisteme și cu tot mai multe aplicații clinice. Dezvoltarea substanțelor de contrast de generația a doua a dus la amplificarea semnalului ecografic cu ajutorul microbulelor, care nu pot străbate peretele vascular și care se elimină prin exhalare în 15 minute.

Material și metode. Prezentăm rezultatele unui studiu prospectiv derulat în clinica noastră, evaluând performanțele metodei ARFI (impulsul de difuzie a forței acustice) în evaluarea elasticității ficatului la copii; prezentăm și câteva cazuri pediatrice în care ecografia cu contrast a adus reale beneficii, ușurând diagnosticul și facilitând luarea deciziilor terapeutice optime.

Cuvinte cheie: diagnostic imagistic, elastografie, contrast, digestiv, copil

INTRODUCERE

Ecografia este o metodă imagistică non-invazivă, nedureroasă, repetitivă, prin care se realizează explorarea țesuturilor și organelor, fiind extrem de utilă la pacienții pediatrici, la care complianța este diferită de cea a adultului (mai redusă) (1).

Elastografia permite obținerea de imagini generate de tensiunea din țesut, care este proporțională cu rigiditatea acestuia (2). Elastografia ecografică include metode prin care se pot produce imagini sau măsurători ale elasticității țesutului pe baza abilității acestora de a rezista la deformare (2). Aceasta nouă metodă nu este disponibilă folosind sonografia convențională, este o aplicație a ecografelor de generație nouă (3). Țesuturile se pot analiza prin tehnologia „eSie touch” (elastografia de suprafață) sau prin metoda ARFI – „Acoustic Radiation Force Imaging” (impulsul de difuzie a

forței acustice), permițând analiza țesutului la o adâncime de 1,5-8 cm. Softul Virtual Touch tissue quantification permite calcularea vitezei unde de forfecare SWV (shear wave velocity) a undelor în țesut, o valoare numerică este direct proporțională cu rigiditatea acestuia (3).

Aplicații clinice ale elastografie. Măsurarea precisă, neinvazivă a rigidității hepatice, o aplicație simplă a elastografiei, promite să fie o metodă sigură, necostisitoare pentru a monitoriza pacienții cu hepatopatii (4).

Elastografia este o metodă promițătoare pentru evaluarea fibrozei hepatice (4,5); se consideră fibroză dacă media din 3-5 determinări succesive în aceeași zonă evidențiază SWV peste 2 (6).

Metoda s-a dovedit utilă chiar pentru caracterizarea (diferențierea) unor tumori (sân, prostată, carcinom hepatocelular, metastaze hepatice etc.) (1).

Adresa de corespondență:

Conf. Univ. Dr. Cristina Oana Mărginean, Universitatea de Medicină și Farmacie, Str. Gh. Marinescu Nr. 38, Tg. Mureș

Fiind posibilă elastografia lobului stâng, elastografia este utilă la pacienții obezi (7), permite cuantificarea vitezei unde de forfecare corelată cu stadiul fibrozei, neinfluențată, se pare, de steatoză (7), superioară altor metode neinvazive pentru stadializarea fibrozei hepatice (8).

Examinarea ecografică cu agenți de contrast de a doua generație – Cadence Contrast Pulse Sequencing (CPS) și noi agenți de contrast – hexafluorura de sulf (SF6)

Evoluția agenților de contrast a dus la amplificarea semnalului ecografic cu ajutorul microbulelor; care nu pot străbate peretele vascular, eliminându-se prin exhalare în 15 minute. A doua generație de substanțe de contrast utilizate în ecografie s-a impus în special prin hexafluorura de sulf, preparatul Sonovue.

Metodă – istoric. Se impune inițial efectuarea unei ecografii convenționale în modul 2D pentru descrierea formațiunilor; la început s-a folosit tehnica PIM (Pulse inversion mode), iar mai recent se folosește tehnica CPS (Contrast pulse sequence), care a dus la creșterea sensibilității metodei pentru detectarea și caracterizarea leziunilor (9); tehnica imagistică în timp real, evidențiază și vascularizația și poate fi folosită ca instrument în stabilirea pașilor de tratament. Substanța activă este un gaz inert, hexafluorura de sulf – SF₆ – 8μl/ml (SonoVue®), practic este cea mai sigură substanță de contrast în Europa la ora actuală (încă din 2001) (10), un agent de contrast pur intravascular, care nu extravazează în interstițiu, microbulele (de 2,5 microni) traversează bariera pulmonară și sunt prezente în vascularizația arterială; substanța injectată i.v., se elimină complet prin expir în 15 minute după administrare (10,11).

Sonovue este utilizat în **diagnosticul tumorilor** hepatice, mamare, tiroidiene, prostatice, ganglioni metastatici; descrierea leziunilor **traumatice**, evidențiind rupturi de organe, sângerare activă etc.; **evaluarea gradelor de reflux** vezico-ureteral (VUR) – prin administrare pe sondă vezicală.

Dozele utilizate la copii sunt: ml Sonovue = vârsta/10, ml Sonovue = vârsta/20 pentru rinichi și splină, putându-se reduce până la aproximativ 0,1 ml.

Rezultate personale

Începând cu anul 2010, avem posibilitatea utilizării acestor noi metode imagistice la Tg. Mureș; am introdus examinarea elastografică prin tehnica ARFI și ecografia cu substanță de contrast la copil.

ELASTOGRAFIE

Material și metode

Am inițiat un studiu prospectiv cu scopul de a evalua performanța elastografiei în timp real (tehnologia ARFI) în evaluarea fibrozei hepatice la pacienții pediatrici. În lucrarea de față prezentăm rezultatele obținute prin prelucrarea datelor în intervalul septembrie 2010 – iunie 2011.

Examinarea elastografică s-a efectuat de către un singur examinator, utilizând un ecograf Siemens S2000 cu soft updatat în noiembrie 2010, cu un transductor de 4,1 MHz cu tehnologie de ultimă generație. Examinările au fost făcute în general în lobul drept (segmentul 8), la 2,5-4,5 cm adâncime, sub capsula hepatică, într-o zonă fără vascularizație (zona optimă de măsurare a SVW). Am examinat și segmentul 1 (lobul caudat), pentru a evalua comparativ elasticitatea între lobul hepatic drept și stâng. Transductorul s-a plasat pe pielea pacientului, în același spațiu intercostal, fără a aplica presiune pe ficat, cerând, pe cât era posibil, oprirea respirației în momentul examinării. S-au măsurat valorile SWV, eliminând valorile sub 0,8 pe o scară de la 0 la 8 (artefacte sau mișcări). S-a calculat mediana valorilor SWV din zece măsurători în regiunea dată.

Copiii au fost evaluați și paraclinic (transaminaze, colesterol, trigliceride, bilirubină totală și pe fracțiuni), precum și din punct de vedere al statusului nutrițional (index de masă corporală – Body Mass Index, BMI, circumferința medie a brațului – Medium upper-arm circumference, MUAC și pliul tricipital – Tricipital Skin-fold, TSF).

Datele au fost prelucrate în Excel, și analiza statistică a fost efectuată cu programul Graph Pad Prisma și Graph Pad InStat Demo. Existența unor diferențe statistice semnificative între grupuri a fost testată folosind teste parametrice sau non-parametrice. Au fost utilizate Testul Student, Pearson – Chi pătrat (χ^2), Fisher exact test, testul ANOVA. Pragul de semnificație a fost $p < 0,05$. Pentru variabile continue, valorile medii au fost exprimate ca medie \pm eroarea standard (SEM) sau deviația standard (SD). Corelația între SVW medie a grupurilor și variabilele studiului a fost evaluată pe baza coeficientului de corelație Pearson (r).

Studiul a fost aprobat de Comitetul local de etică al Universității de Medicină și Farmacie Tg. Mureș. Aparținătorii legali ai fiecărui pacient au semnat un consimțământ informat la momentul internării în clinică (în conformitate cu principiile Declarației de la Helsinki).

Loturile de studiu au fost reprezentate de 44 copii sănătoși (lotul martor) și 104 copii cu diverse

hepatopatii – dintre care 51 de copii cu afecțiuni oncologice (cu infiltrare tumorală a ficatului sau hepatotoxicitate legată de tratamentul citostatic), 29 de copii obezi cu boală hepatică non-alcoolică și 24 de pacienți cu alte cauze de afectare hepatică (hepatite virale, hepatite toxice acute, hepatotoxicitate medicamentoasă), cum apar în Fig. 1.

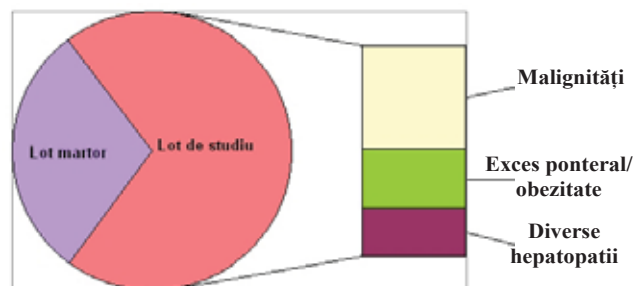


FIGURA 1. Structura loturilor de studiu (după afecțiuni)

Analiza descriptivă a caracteristicilor clinice și biochimice ale pacienților, pe loturi, este sumarizată în Tabelul 1.

Valorile transaminazelor la pacienții evaluați au fost:

– pentru **alanin transaminază, ALT**: 19,52 ± 8,45 UI/l la lotul de copii sănătoși, 37,47 ± 31,06 la hepatopatii (mai mari la obezi 30,71 ± 13,98 UI/l și mult mai mari la copiii cu diverse cauze de hepatopatii 48,72 ± 46,91 UI/l) (Fig. 2); valorile ALT au fost semnificativ statistic mai mari la lotul cu hepatopatii diverse comparativ cu lotul martor și cu malignități ($p < 0,05$, CI 95%: 72,07 ± 25,28 la hepatopatii); global, ALT a avut valori mult crescute la copiii cu injurii hepatice, diferența față de control fiind statistic extrem de semnificativă, cu $p < 0,0007$;

– pentru **aspartat transaminază, AST**, valorile au fost 24,21 ± 12,38 UI/l la copiii sănătoși, respectiv 36,42 ± 10,18 la pacienții cu hepatopatii, diferență, global, foarte semnificativă statistic, $p < 0,0001$; luând separat pe loturi, AST a fost 33,60 ± 14,42 UI/l la obezi și mult mai mare la hepatopatii variate: 46,35 ± 28,44 UI/l, cu o medie de 28,54 ± 13,20 UI/l la copiii cu afecțiuni maligne (Fig. 3); AST a fost semnificativ statistic mai mare tot la lotul de hepatopatii comparativ cu lotul martor și cei cu malignități ($p < 0,05$, CI 95%, 60,98 ± 31,73 UI/l la hepatopatii).

Prin examinarea ARFI s-a măsurat SWV la fiecare lot și s-au stabilit corelații statistice. Astfel, la lotul de copii sănătoși valorile mediane ale SWV au fost 1,18 ± 0,27 m/s (cu valori minime de 0,13 m/s și valori maxime de 1,67 m/s). La copiii cu injurie hepatică, viteza elasticității a avut mediana de 1,39 ± 0,41 m/s; la lotul de copii obezi valorile globale ale SWV au fost de 1,64 ± 0,49 m/s, iar la

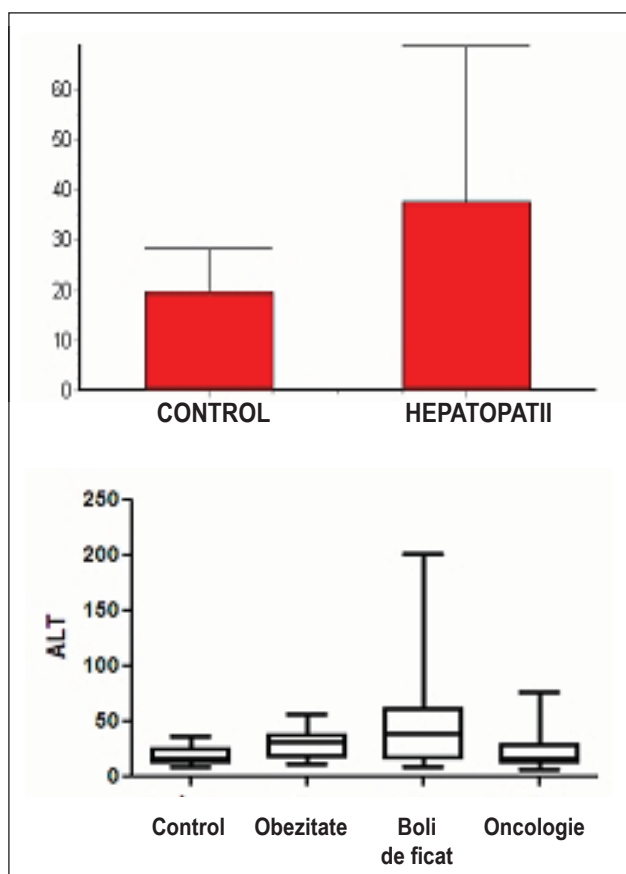


FIGURA 2. Valorile ALT comparativ la copiii sănătoși vs cei cu afectare hepatică și valorile ALT comparativ (individual) la cele patru loturi

lotul de copii cu hepatopatii de diverse alte cauze și la cei cu malignități, valorile SWV au fost mai mari comparativ cu lotul martor: 1,30 ± 0,22 m/s, respectiv 1,35 ± 0,41 m/s (Fig. 4).

Comparând elasticitatea globală a țesutului hepatic, se constată că valorile mai mari sunt regăsite la grupul cu afectare hepatică, diferența fiind statistic semnificativă la CI de 95%, cu $p = 0,0044$. Se observă că la obezi SWV a avut valori semnificativ statistic mai mari decât la lotul martor ($p = 0,0022$), iar la loturile de hepatopatii diverse și la pacienții oncologici, deși valorile SWV au fost mai mari față de cele întâlnite la lotul martor, nu am decelat diferențe statistice semnificative ($p > 0,05$).

Corelațiile pe care am încercat să le determinăm între SVW global și diverși parametri care evaluează statusul nutrițional – BMI, pliul tricipital, perimetrul mediu al brațului și la fiecare lot în parte nu ne-au condus către rezultate cu importanță semnificativă din punct de vedere statistic. În schimb, s-au obținut unele corelații între valoarea medianei SVW global și nivelul transaminazelor (ALT, AST): o corelație pozitivă semnificativă statistic între SWV și AST la lotul de copii obezi, cu un coeficient de corelație

TABELUL 1. Caracteristicile pacienților studiați

Lot	Caracteristica	Valori medii ± SD (interval sau %)
Lot mator	SWV (m/s)	1,18 ± 0,27 (0,13-1,67)
	Sex (masculin)	56,81% (25/44)
	BMI (kg/m ²)	16,17 ± 2,24 (12,92/22,10)
	BMI DS	-0,44 (-4,66/2,30)
	MUAC (DS)	-0,44 (-2,42/2,80)
	TSF (DS)	1,65 (-2,83/3,29)
	ALT (UI/l)	19,52 ± 8,45 (9-37)
	AST (UI/l)	24,21 ± 12,38 (10-64)
Malignități	SWV(m/s)	1,35 ± 0,41 (0,84-2,18)
	Sex (masculin)	68,00% (34/50)
	BMI (kg/m ²)	16,91 ± 2,76 (12,40/22,34)
	BMI DS	-0,20 (-3,57/3,47)
	MUAC (DS)	-1,09 (-3,35/2,84)
	TSF (DS)	1,09 (-3,05/3,63)
	ALT (UI/l)	24,14 ± 17,26 (7/77)
	AST (UI/l)	28,54 ± 13,20 (13/71)
Exces ponderal/obezitate	SWV(m/s)	1,64 ± 0,49 (0,71-1,93)
	Sex (masculin)	62,06% (18/29)
	BMI (kg/m ²)	16,19 ± 2,81 (11,80/21,30)
	BMI DS	-0,46 (-3,57/2,39)
	MUAC (DS)	-0,99 (-5,82/6,49)
	TSF (DS)	-0,02 (-2,42/2,81)
	ALT (UI/l)	30,71 ± 13,98 (9-202)
	AST (UI/l)	33,60 ± 14,42 (16-114)
Hepatopatii diverse	SWV(m/s)	1,30 ± 0,22 (1,02-1,89)
	Sex (masculin)	54,16% (13/24)
	BMI (kg/m ²)	23,13 ± 2,40 (17,60/26,50)
	BMI DS	2,91 (1,26/5,90)
	MUAC (DS)	3,09 (-2,00/4,93)
	TSF (DS)	4,45 (-0,07/9,01)
	ALT (UI/l)	48,72 ± 46,91 (12-57)
	AST (UI/l)	46,35 ± 28,44 (17-55)

SWV – Shear Wave Velocity, viteza undei de forfecare; măsurată în **m/s**; **BMI** – Body Mass Index, index de masă corporală; **DS** – deviații standard; **TSF** – Tricipital Skin-fold, pliul tricipital; **MUAC** – Medium upper-arm circumference, circumferința medie a brațului; **ALT** – Alanine transaminase, Serum Glutamic Pyruvate Transaminase (SGPT), alanin aminotransferaza; **AST** – Aspartate transaminase, Serum Glutamic Oxaloacetic Transaminase (SGOT), aspartat aminotransferaza; **UI/l** – unități internaționale la 1 litru.

$r = 0,69$ și $p = 0,02$ și corelație pozitivă semnificativ statistică între SWV și AST la lotul de copii cu afecțiuni maligne ($r = 0,55$ și $p = 0,0004$), Fig. 5.

Ecografia cu agenți de contrast. Prezentăm câteva cazuri în care ecografia cu contrast a adus reale beneficii, ușurând diagnosticul și facilitând luarea deciziilor terapeutice optime.

MATERIAL ȘI METODĂ

S-au evaluat prin ecografie cu contrast pacienți pediatrici prezentând formațiuni tumorale și copii

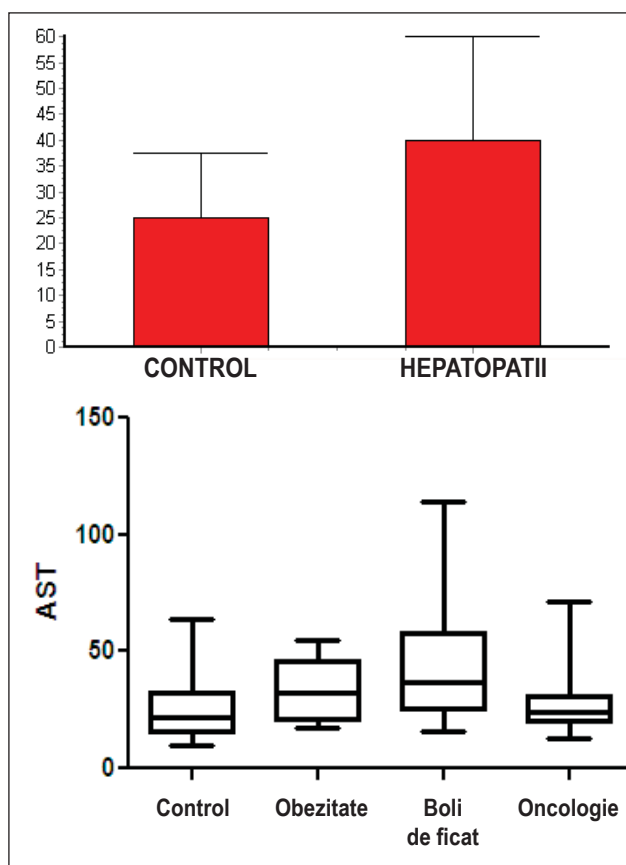


FIGURA 3. Valorile AST comparativ la copiii sănătoși vs cei cu afectare hepatică și valorile ALT defalcate pe cele patru loturi

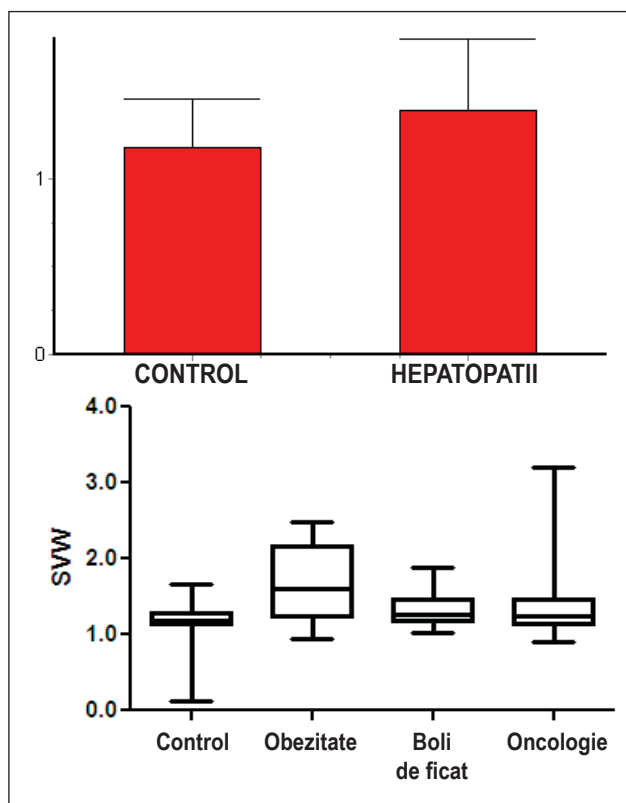


FIGURA 4. Valorile SWV comparativ la copiii sănătoși vs cei cu afectare hepatică și valorile elasticității separate pe cele patru loturi

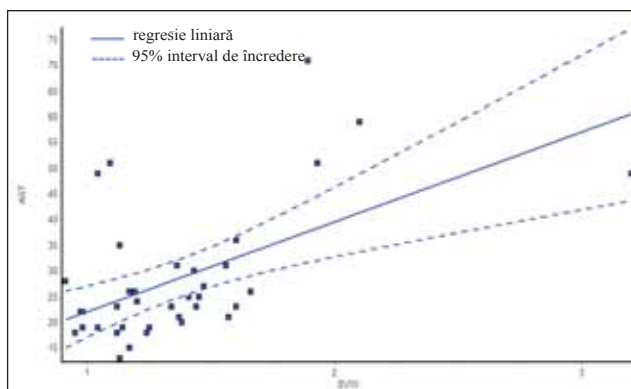
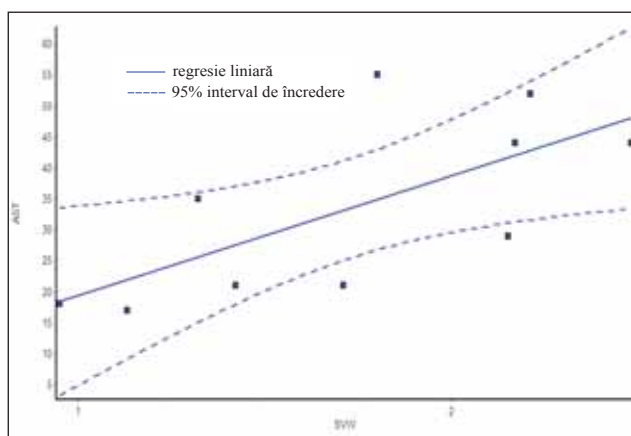


FIGURA 5. Corelațiile între SWV și AST la lotul de copii obezi, respectiv cu malignități

cu infecții recurente de tract urinar (ITU). S-a utilizat un ecograf cu soft pentru ultrasonografie cu substanță de contrast, cu sondă sectorială și liniară, Sonovue administrat i.v. pentru formațiunile tumorale (ml Sonovue calculat ca vârsta/10) pentru examinarea cazurilor cu tumori, respectiv sonde vezicale și 0,5 ml Sonovue + 4,5 ml ser fiziologic administrat pe sonda vezicală, cu umplerea apoi a vezicii cu ser fiziologic până la capacitatea vezicală (adaptată în funcție de vârstă) pentru examinarea VUR.

REZULTATE

Am selectat dintre pacienții examinați prin ecografie cu substanță de contrast un număr de 4 copii pentru lucrarea de față.

Două formațiuni tumorale abdominale: cazul 1: cu suspiciunea unei formațiuni tumorale renale, posibil necroză papilară, la care s-a evidențiat o opacifiere omogenă a întregului parenchim renal, excluzându-se o formațiune tumorală (Fig. 6); **cazul 2:** un pacient aflat postchimioterapie, prezentând adenopatie retroperitoneală, la care ecografia cu contrast a evidențiat lipsa captării agentului, fiind interpretată ca adenopatie inactivă (Fig. 7);

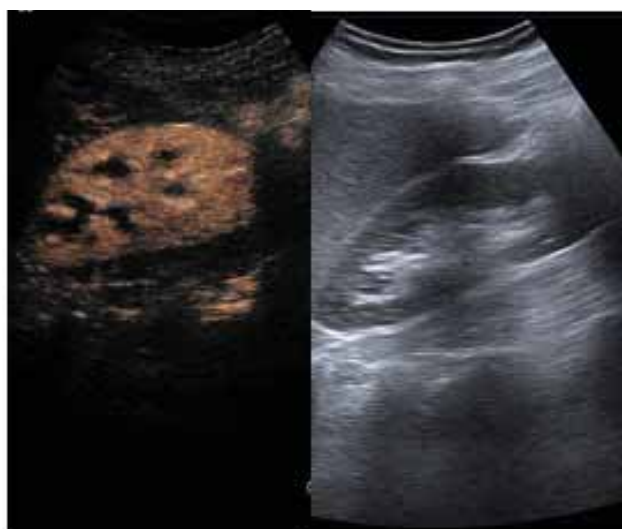

FIGURA 6. Cazul 1 – opacifiere omogenă a parenchimului renal (contrast vs nativ)

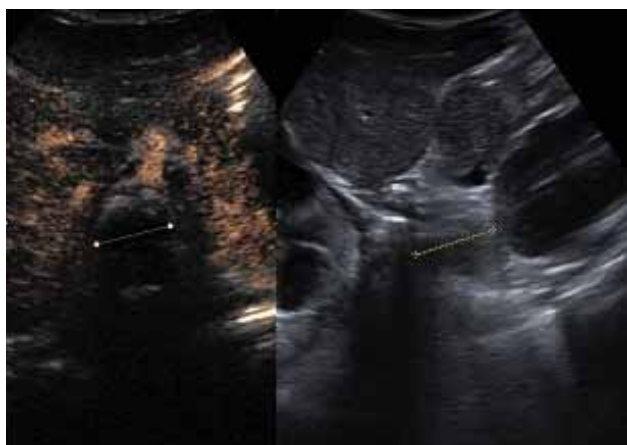


FIGURA 7. Cazul 2 – adenopatie retroperitoneală inactivă (contrast vs nativ)

Două cazuri de infecție recidivantă de tract urinar la care s-a suspiciionat VUR: **cazul 3:** opacifierea completă a vezicii urinare și reflux în treimea inferioară a ureterului (Fig. 8); **cazul 4:**

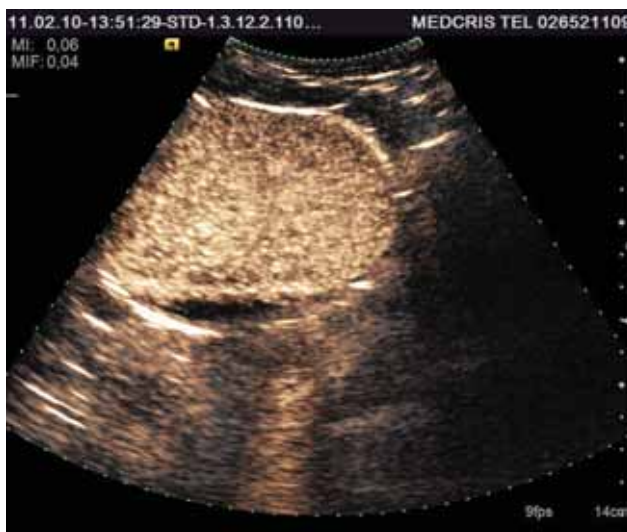

FIGURA 8. Cazul 3 – opacifierea completă a vezicii și VUR în treimea inferioară a ureterului

refluere completă a conținutului vezical, până în rinichi, cu dilatarea ureterului juxtavezical pe partea dreaptă (Fig. 9).

Discuții. La lotul de copii obezi, valorile SWV au fost semnificativ statistic mai mari decât la lotul martor. Se pare că infiltrarea grasă hepatică ar crește SWV, ceea ce scade elasticitatea hepatică, deși unii autori au evidențiat că hepatosteatiza nu ar influența gradul fibrozei (5). Se impune continuarea studiilor, pe loturi mai mari de pacienți, mai ales că nu a fost încă deplin studiat comportamentul parenchimului hepatic la copilul obez.

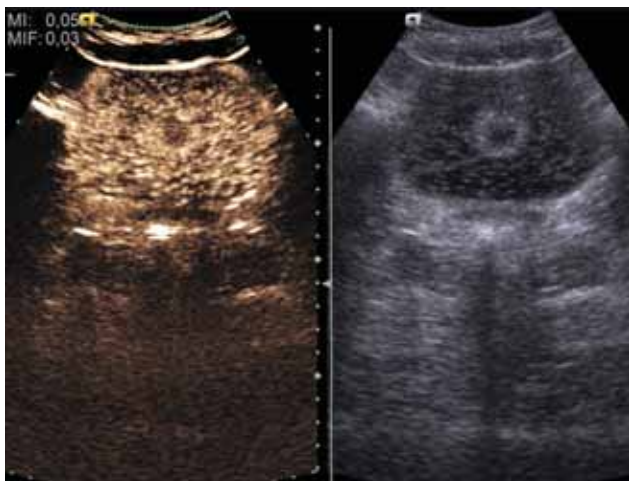


FIGURA 9. Cazul 4 – VUR cu dilatarea ureterului juxtavezical drept

Obținerea corelațiilor semnificative statistic între SWV și AST la lotul de copii cu afecțiuni maligne denotă faptul că, cu cât AST este mai mare, cu atât este mai mare gradul de fibroză hepatică, adică post-chimioterapie, probabil prin metabolizarea citostaticelor pe cale hepatică, apare o fibroză de grad I sau II; așadar, odată cu creșterea nivelului

AST, postchimioterapie crește gradul fibrozei hepatice (evidențiat printr-un SWV mare), elastografia ARFI putând fi considerată astfel un parametru fidel de evaluare a hepatotoxicității.

CONCLUZII

La copiii sănătoși, cu valori normale ale transaminazelor, elasticitatea hepatică a fost de $1,18 \pm 0,27$ m/s (cu valori minime de 0,13 m/s și valori maxime de 1,67 m/s). Datorită beneficiilor pe care le aduce, fiind repetabilă, neinvazivă și ușor acceptată de către copii și părinți, elastografia ecografică poate fi integrată pe viitor în protocolul ultrasonografic.

Utilizarea substanței de contrast pentru caracterizarea formațiunilor tumorale și a VUR la copii este benefică, sigură, rapidă și nu prezintă efectele adverse ale celorlalte substanțe de contrast folosite până în prezent. Această metodă aduce detalii comparabile cu CT, RMN și poate constitui pe viitor metoda de primă alegere pentru diagnosticul formațiunilor tumorale și a VUR la copil.

Această lucrare este parțial suportată prin Proiectul ANCS nr. 421/2010 „Corelații între elasticitatea lobului caudat și a celorlalți lobi ai ficatului la copil prin elastografie în timp real, cu implicații pentru transplantul hepatic“.

Această lucrare este parțial elaborată în cadrul Programului Operațional Sectorial pentru Dezvoltarea Resurselor Umane (POS DRU), finanțat din Fondul Social European și Guvernul României prin contractul nr. POS DRU/89/1.5/S/60782.

Recent acquisitions in imaging diagnosis of digestive disorders in children

Dr. Cristina Oana Marginean, Dr. Ana Maria Pitea

*Discipline Pediatrics I, Faculty of Medicine, The Clinic of Pediatrics I Tg. Mures,
University of Medicine and Pharmacy Tg. Mures*

ABSTRACT

Elastography is a new imaging method based on ultrasounds, which allows the assessment of the tissues structure in terms of their stiffness, being useful in the exploration of different organs and systems, having more and more clinical applications. The development of the contrast agents of second generation led to the amplification of the ultrasound signals using the microbubbles, which can not cross the vascular wall and are eliminated through exhalation within 15 minutes.

Material and methods. We present the results of a prospective study conducted in our Clinic, assessing the performance of the ARFI method ("Acoustic Radiation Force Imaging") in the assessment of the liver elasticity in children and we present some pediatric cases in which the ultrasound with contrast has brought real benefits, making it easier to diagnose and facilitate optimal therapeutic decisions.

Key words: imagistic diagnosis, elastography, contrast, digestive, child

INTRODUCTION

The ultrasound is a non-invasive imaging method, unpainful, repetitive through which the tissues and organs are explored, being extremely useful especially in pediatric patients, where the compliance is different from the adult's (reduced) (1).

Elastography allows the obtainance of images generated by tension inside the tissue, which is proportional to its stiffness (2). **The ultrasound elastography** includes methods through which we can produce images or measures of the tissue stiffness based on their ability to deformation resistance (2). This new method of ultrasonographic diagnosis is not available using the conventional sonography, it is an application of the latest generation devices (3). The tissues can be analyzed through "eSie touch" technology (surface elastography) or through ARFI – "Acoustic Radiation Force Imaging", which allows tissue assessment at a depth of 1,5-8 cm. Virtual touch tissue quantification software allows the calculation of the shear wave velocity SWV (shear wave velocity) through the tissue, a numerical value directly proportional with its stiffness (3).

Clinical applications of the elastography. A precise, non invasive measurement of the liver, a simple application of the elastography, promises to be a safe, inexpensive method to monitor the patients with liver diseases (4) and for the evaluation of liver fibrosis (4,5), it is considered fibrosis in case that the average from 3-5 successive determinations in the same area show the SWV over 2 m/s (6).

The method has proved to be useful in the characterization (differentiation) of various malignant tumors (breast, prostate, hepatocellular carcinoma, liver metastases and so on) (1).

Being possible the elastography of the left liver lobe, elastography is extremely useful in obese children (7), allows a quantification of the shear wave velocity (SWV), correlated with the fibrosis stage, it seems uninfluenced by steatosis (7), superior than other non invasive methods for fibrosis staging (8).

The ultrasound examination with contrast agents of second generation – Cadence Contrast Pulse Sequencing (CPS) and new contrast agents – sulfur hexafluoride (SF6)

The development of the contrast substances of second generation led to an amplification of the ultrasound signal with the help of the microbubbles which can not get through the vascular wall, being eliminated through exhalation within 15 minutes. The second generation of contrast substances used in ultrasound has imposed itself especially through sulfur hexafluorine, the Sonovue preparation.

Method - historical. It is imposed a conventional ultrasound in 2D mode for the description of the formations; initially PIM technique has been used (Pulse inversion mode), and now the CPS technique is used (Contrast pulse sequence), which increases the methods' sensitivity and specificity for detection and characterization of the lesions(9); an imagistic technique in real time, highlights the vascularization and can be used as a tool in determining the steps of the treatment.

The active substance is an inactive gas, sulphur hexafluorine (SF₆) 8 µl/ml (SonoVue®), practically at present it is the most safe contrast substance in Europe (since 2001) (10), a purely intravascular contrast agent, it does not pass in the interstitial space, microbubbles (2,5 microns) crosses the pulmonary barrier and are present in the arterial vascularization; the substance is injected intravenously it is completely eliminated through breath in 15 minutes after administration (10, 11).

Sonovue is used for the tumors diagnosis (liver, mammary, thyroid, prostate, metastases lymphs); the description of the injuries, showing organ ruptures, active bleeding; assessment of the vesico-ureteral reflux (VUR) degree – by administration on bladder probe.

The doses used in children are: ml Sonovue = age/10, ml Sonovue = age/20 for kidneys and spline, having the possibility to be reduced to approximately 0,1 ml.

Personal results

Starting with 2010, we have the possibility to use these new imaging methods in Tg.-Mures; we have introduced the elastographic examination through ARFI technique and the ultrasound with contrast agents in child.

ELASTOGRAPHY

Material and methods

We have started a prospective study aiming to assess the real time elastography performance (ARFI technology) in the assessment of the liver fibrosis in pediatric patients. In this paper we present the results obtained by processing the data acquired between September 2010 – June 2011.

The elastographic examination has been made by a single examiner, using a Siemens S 2000 ultrasound device with an soft updated in November 2010, with a transducer of 4,1 MHz with technology of last generation. The examinations were generally made in the right lobe, especially in the segment 8, at a depth of 2,5-4,5 cm, under the liver capsule, in an area without vascularization (the optimal area of SVW measurement). We have also examined the segment 1 (the caudate lobe), to assess the elasticity comparable between the right liver lobe and the left liver lobe. The transducer was placed on the patient's skin, in the same intercostal space, without applying pressure on the liver, requiring a breath stop in the moment of the examination. The SWV

were measured, eliminating the values below 0,8 on a scale from 0 to 8 (artefacts or movements). Ten measurements were made, calculating the SWV median values in that region.

The children have been paraclinically assessed (transaminasis, cholesterol, tryglicerides, total bilirubin and on fractions), and in terms of nutritional status (Body Mass Index, BMI, Medium upper-arm circumference, MUAC and Tricipital Skin-fold, TSF).

The data were processed in Excel, and the statistical analyze was made with the program Graph Pad Prisma and Graph Pad Instat Demo. The existence of some significant statistical differences between groups were tested using the parametric or non-parametric tests. There were used the Student Test, Pearson – (χ^2), Fisher exact test, the ANOVA test. The limit of significance was $p < 0,05$. For continuous variables, the medium values were expressed as average \pm standard error (SEM) or standard deviation (SD). The correlation between the average SVW of the groups and the study variables (transaminasis and so on) was assessed on the base of correlation coefficient Pearson (r).

The study has been authorized by the Local Committee of ethics at the University of Medicine and Pharmacy Tg.-Mureş. The legal caregivers of each patient have signed a commitment informed at the moment of hospitalization in our clinic (according to the principles of the Declaration of Helsinki).

The studied groups were represented by 44 healthy children (the control group) and 104 children with various liver diseases – 51 of the children having oncological affections (with tumor infiltration of the liver or hepatotoxicity related to the cytostatic treatment), 29 obese children with NAFLD and 24 patients with other causes of liver affection (viral hepatitis, acute toxic hepatitis, drug hepatotoxicity), as it appears in Fig. 1.

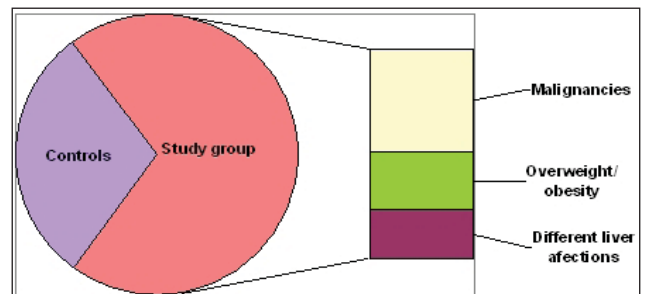


FIGURE 1. The structure of the studied groups (by affections)

We have made a descriptive analyze of the clinical and biochemical characteristics of the patients divided in those four groups, summarised in Table I.

The transaminasis values in the assessed patients were: for alanin transaminase (ALT): $19,52 \pm 8,45$ UI/l in the group of healthy children and $37,47 \pm 31,06$ in children with liver diseases (higher in the obese $30,71 \pm 13,98$ UI/l and much higher in children with various liver diseases $48,72 \pm 46,91$ UI/l) (Fig. 2); the ALT values have been statistically higher in the group of children with various liver diseases compared to the controls and malignancies ($p < 0,05$, CI 95%: $72,07 \pm 25,28$ for liver diseases); globally, ALT had values more increased in the children with liver injuries, the difference from the control was statistically highly significant, with $p < 0,0007$; **for aspartat transaminase (AST)**, the values were $24,21 \pm 12,38$ UI/l in healthy children, respectively $36,42 \pm 10,18$ in patients with liver diseases, a difference, globally statistically very significant, $p < 0,0001$; separated on groups, AST was $33,60 \pm 14,42$ UI/l in obese and much higher in those with varied causes of liver disease: $46,35 \pm 28,44$ UI/l, having an average of $28,54 \pm 13,20$ UI/l in malignant affections (Fig. 3); AST were statistically higher in the group of children liver diseases compared to malignancies ($p < 0,05$, CI 95%, $60,98 \pm 31,73$ in liver diseases).

Through ARFI examination the SWV has been measured in each group and new statistical correlations have been established. Thus, in the group of healthy children the median values of the SWV were $1,18 \pm 0,27$ m/s (with minimal values of 0,13 m/s and maximum values of 1,67 m/s). In children with liver injuries the elasticity velocity had a median of $1,39 \pm 0,41$ m/s; in the group of obese, the global values of the SWV were $1,64 \pm 0,49$ m/s, and the group of children with different liver diseases and those with malignities, the SWV values were bigger compared to the control group: $1,30 \pm 0,22$ m/s, respectively $1,35 \pm 0,41$ m/s, Fig. 4.

Comparing the global elasticity of the liver tissue, it is noticed that the higher values are found in the group with liver affections, the difference is statistically significant in CI of 95%, with $p = 0,0044$. It is noticed that in obese SWV had statistically more significant values than the control group ($p = 0,0022$), and the group of children with different liver diseases and the onchological patients, though the SWV values were higher than those seen in the controls, we have not detected statistically significant differences ($p > 0,05$).

The correlations we have tried to determine between the global SVW and various parameters which assess the nutritional status - BMI, TSF, MUAC in each group did not lead us to important statistically results. Instead, we have obtained some

TABLE 1. The characteristics of studied patients

Group	Characteristics	Average values \pm SD (interval) or %
Control group	SWV (m/s)	1.18 ± 0.27 (0.13-1.67)
	Sex (male)	56.81% (25/44)
	BMI (kg/m ²)	16.17 ± 2.24 (12.92/22.10)
	BMI DS	-0.44 (-4.66/2.30)
	MUAC (DS)	-0.44 (-2.42/2.80)
	TSF (DS)	1.65 (-2.83/3.29)
	ALT (UI/l)	19.52 ± 8.45 (9-37)
	AST (UI/l)	24.21 ± 12.38 (10-64)
Malignancies	SWV(m/s)	1.35 ± 0.41 (0.84-2.18)
	Sex (male)	68.00% (34/50)
	BMI (kg/m ²)	16.91 ± 2.76 (12.40/22.34)
	BMI DS	-0.20 (-3.57/3.47)
	MUAC (DS)	-1.09 (-3.35/2.84)
	TSF (DS)	1.09 (-3.05/3.63)
	ALT (UI/l)	24.14 ± 17.26 (7/77)
	AST (UI/l)	28.54 ± 13.20 (13/71)
Overweight/obesity	SWV(m/s)	1.64 ± 0.49 (0.71-1.93)
	Sex (male)	62.06% (18/29)
	BMI (kg/m ²)	16.19 ± 2.81 (11.80/21.30)
	BMI DS	-0.46 (-3.57/2.39)
	MUAC (DS)	-0.99 (-5.82/6.49)
	TSF (DS)	-0.02 (-2.42/2.81)
	ALT (UI/l)	30.71 ± 13.98 (9-202)
	AST (UI/l)	33.60 ± 14.42 (16-114)
Different liver affections	SWV(m/s)	1.30 ± 0.22 (1.02-1.89)
	Sex (male)	54.16% (13/24)
	BMI (kg/m ²)	23.13 ± 2.40 (17.60/26.50)
	BMI DS	2.91 (1.26/5.90)
	MUAC (DS)	3.09 (-2.00/4.93)
	TSF (DS)	4.45 (-0.07/9.01)
	ALT (UI/l)	48.72 ± 46.91 (12-57)
	AST (UI/l)	46.35 ± 28.44 (17-55)

SWV – Shear Wave Velocity; BMI – Body Mass Index; DS – standard deviations; TSF – Tricipital Skin-fold; MUAC – Medium upper-arm circumference; ALT – Alanine transaminase, Serum Glutamic Pyruvate Transaminase (SGPT); AST – Aspartate transaminase, Serum Glutamic Oxaloacetic Transaminase (SGOT); UI/l – international units per 1 liter.

correlations between the median value of the global SVW and the level of the transaminasis (ALT, AST): a statistically positive significant correlation between SWV and AST in the group of obese children, with the correlation coefficient $r = 0,69$ and $p = 0,02$ and positive correlation statistically significant between SWV and AST in the group of children with malignant affections ($r = 0,55$ and $p = 0,0004$), Fig. 56.

The Elastography with Contrast Agents. We present some cases in which the elastography with contrast agents have brought real benefits, making the diagnosis easier and facilitating the optimal therapeutic decision making.

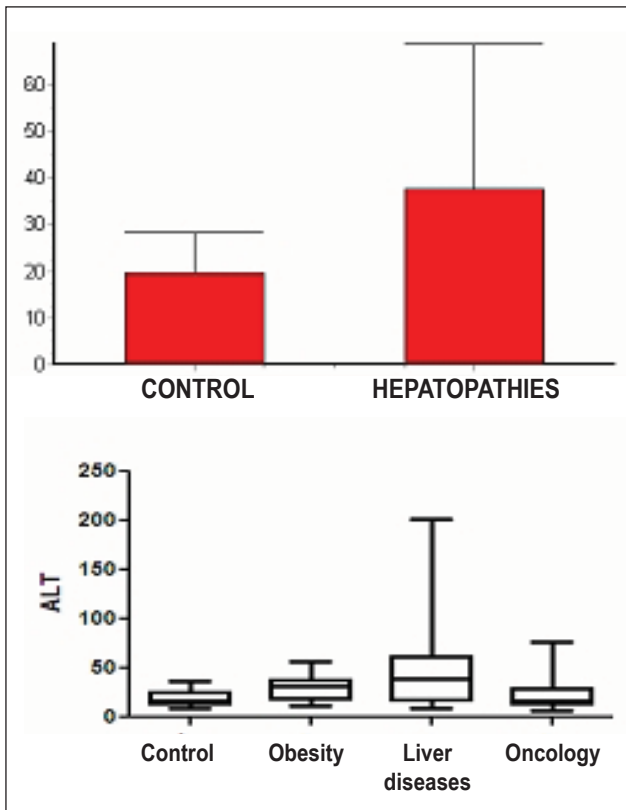


FIGURE 2. The ALT values comparative in healthy children vs those with liver affection and the ALT values comparative (individual) in the 4 groups

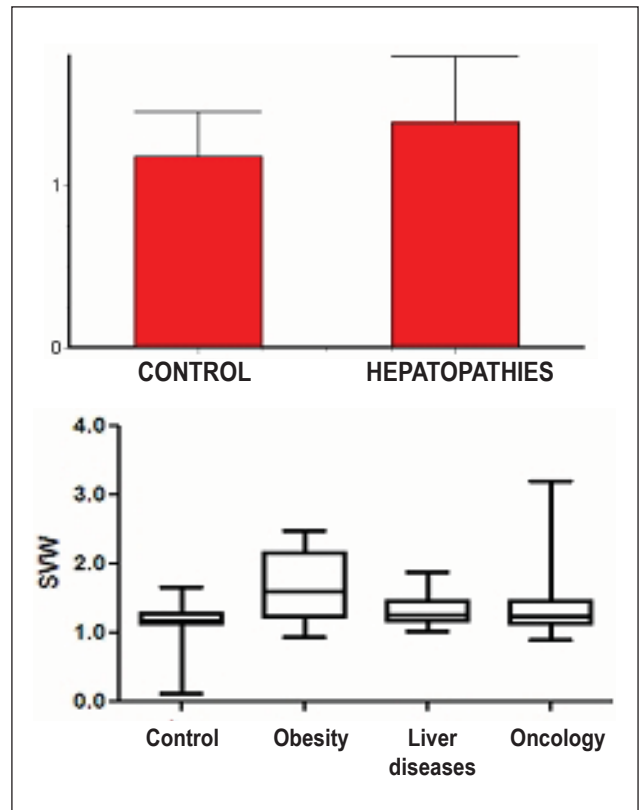


FIGURE 4. The SWV values comparative in healthy children vs those with liver affection and the stiffness values separately on the four groups

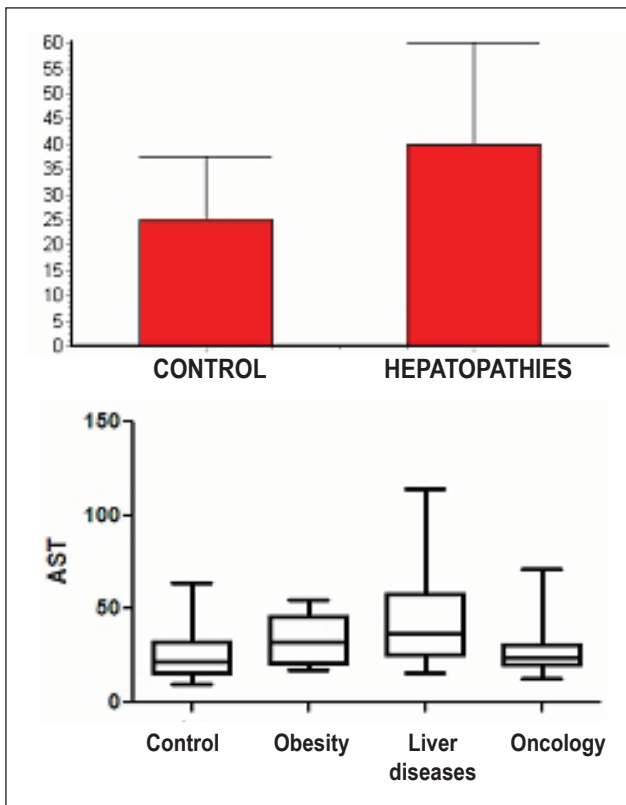


FIGURE 3. The AST values comparative in healthy children vs those with liver affection and the ALT values separated on the 4 groups

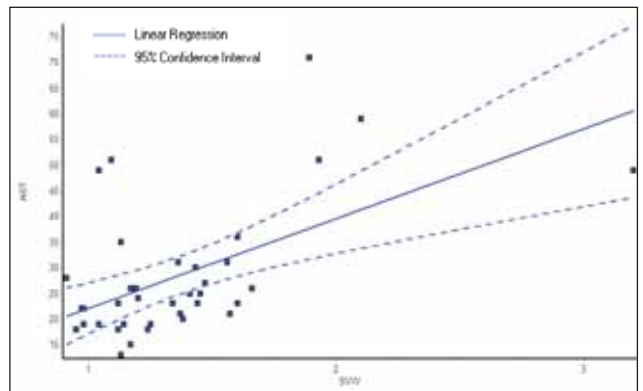
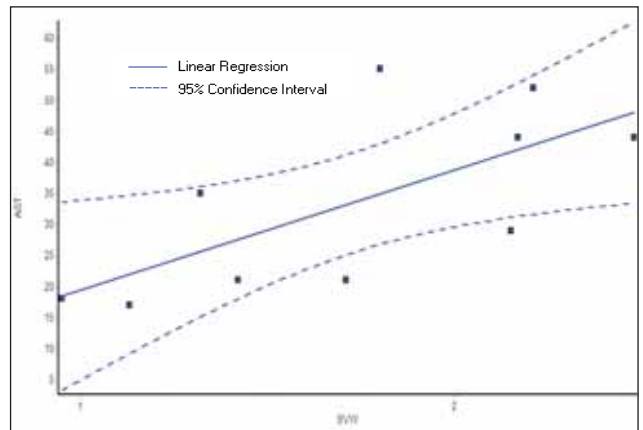


FIGURE 5. The correlations between SWV and AST in the group of obese and malignancies

MATERIAL AND METHOD

Pediatric patients presenting tumoral formations and some children with recurrent infections of urinary tract (UTI) have been assessed through contrast ultrasound. It has been used an device with a soft for ultrasonography with contrast substances, with sectorial and linear probe, Sonovue given i.v. for the tumor formations (ml Sonovue calculated as $\text{age}/10$) for the examination of the tumor cases, respectively bladder probes and 0,5 ml Sonovue + 4,5 ml physiological serum given through the bladder probe with a further filling of the bladder with serum up to the bladder capacity (adapted according to the age) for VUR examination.

RESULTS

A number of 4 cases from those examined through ultrasound with contrast agent have been selected for these article.

Two abdominal tumors: case 1 with suspicion of renal tumor, maybe a papillary necrosis, which showed a homogeneous opacification of the whole renal parenchyma, excluding a tumor – Fig. 6; **case 2:** a patient after chemotherapy, presenting retroperitoneal adenopathy, the ultrasound with contrast has evidenced the lack of the agent's capture, being interpreted as inactive adenopathy (Fig. 7).

Two cases of recurrent infections of urinary tract where VUR has been suspected: **case 3:** it has been evidenced the complete opacification of the bladder and backward flow in the inferior third of the ureter (Fig. 8); **case 4:** the backward flow of the bladder content, up to the kidneys, with dilated juxtavezical ureter on the right part (Figure 9).

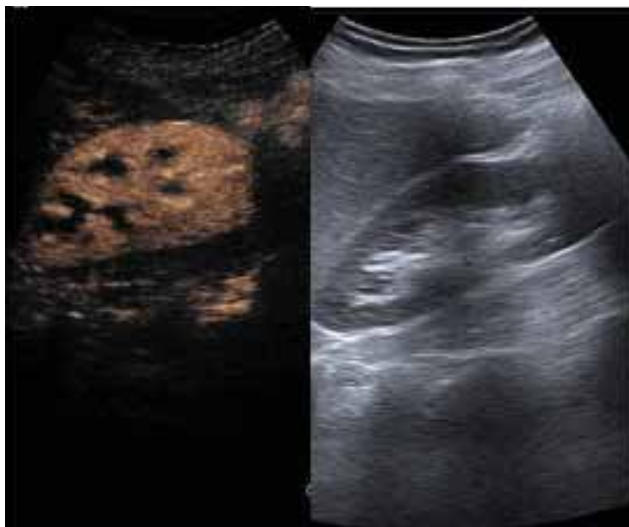


FIGURE 6. Case 1 – homogeneous opacification of the renal parenchyma (contrast vs native)

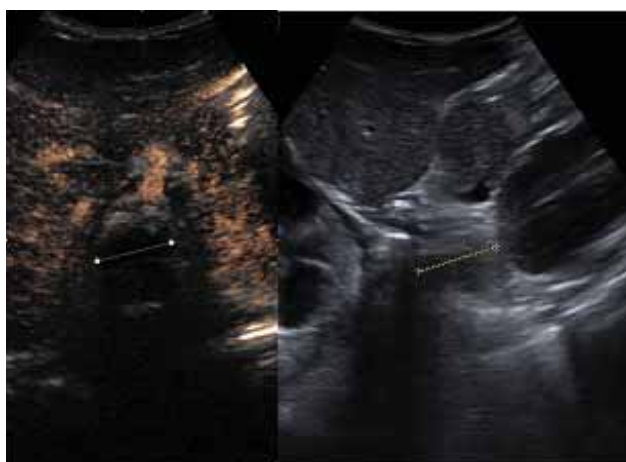


FIGURE 7. Case 2 – inactive retroperitoneal adenopathy (contrast without captation vs native)

DISCUSSIONS

In the group of obese children, the SWV values have been statistically higher than in the control group. It seems that the fat liver infiltration might increase SWV, which decreases the liver stiffness, even if some authors have evidenced that hepatosteatoza does not influence the degree of fibrosis (9). It is imposed a study continuity, on bigger groups of patients, as the behavior of the liver parenchyma in obese child has not been entirely studied.

Obtaining statistically significant correlation between SWV and AST in group of children with malignancies show that the higher the AST is, the higher is the degree of hepatic fibrosis, or post-chemotherapy, perhaps through cytostatics liver metabolization, there is a fibrosis degree I or II; thus, once with the increasing levels AST, the postchemotherapy increases the degree of liver

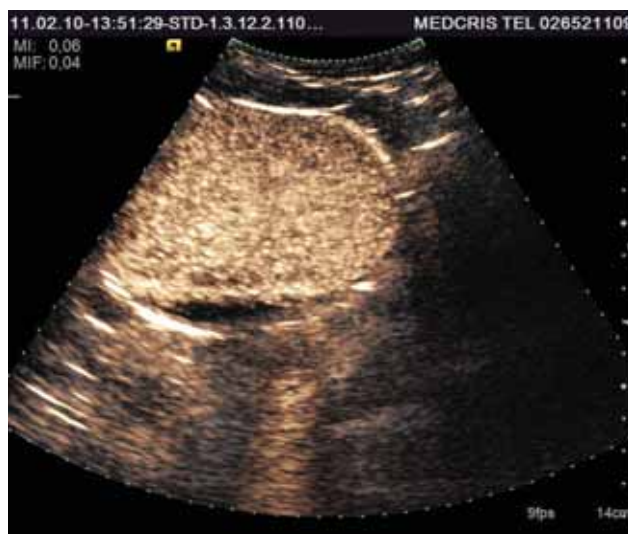

FIGURE 8. Case 3 – The complete opacification of the bladder and VUR in the inferior third part of the bladder

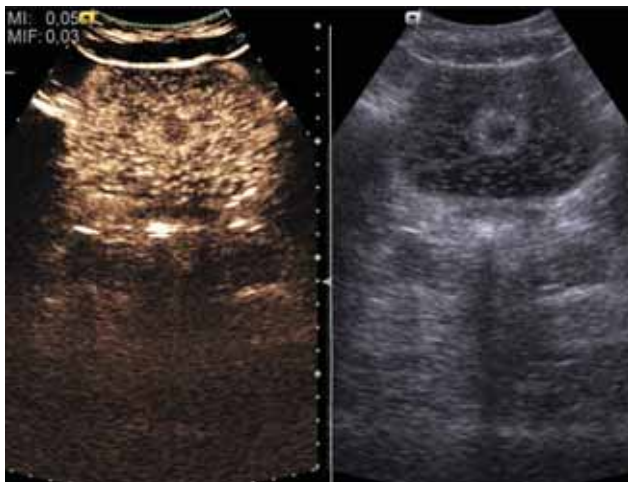


FIGURE 9. Case 4 – VUR with the dilation of the right juxtavevical ureter

fibrosis (evidenced by a high SWV), thus the ARFI elastography can be considered as a trusty parameter for hepatotoxicity assessment.

CONCLUSIONS

In healthy children, with normal values of the transaminasis, the liver stiffness was $1,18 \pm 0,27$

m/s (with minimal values of 0,13 m/s and maximum values of 1,67 m/s). Due to its benefits, being a repetitive method, noninvasive and easily accepted by the children and parents, the ultrasound elastography can be integrated in future in the ultrasonographic protocol.

The use of contrast agent can characterize the tumors and VUR is beneficial, safe, fast in children and does not have adverse effects as the other agents used nowadays. This method brings details comparable with CT, RMN and in future it can be a method of first choice for the diagnosis of tumors and VUR in child.

Acknowledgement. This paper is partial prepared by the project NASR 421/2010: “Correlations between the elasticity of the caudate lobe and other lobes of the liver in children by real-time elastography, with implications for liver transplantation”.

„This paper is partially supported by the Sectoral Operational Programme Human Resources Development, financed from the European Social Fund and by the Romanian Government under the contract number POSDRU/89/1.5/S/60782”

REFERENCES

1. Mărginean C.O., Brânzaniuc K., Mărginean C., Azamfirei L., Pitea A.M. – Elastography, Progression Factor In Liver Ultrasound. Rev. Med. Chir. Soc. Med. Nat., Iași 2010; 114(3):764-770
2. Claudon M., Tranquart F., Evans D.H., et al. – Advances in ultrasound Eur Radiol 2002; 12:7-18
3. Lazebnik R.S. – Ultrasound, Mountain View, CA USA Tissue Strain Analytic, Virtual Touch Tissue Imaging and Quantification. Siemens Medical Solutions, USA, Inc., 2008
4. Carstensen E.L., Parker K.J., Lerner R.M. – Elastography in the management of liver disease. Ultrasound Med Biol. 2008; 34(10):1535-46. Epub 2008 May 15
5. Sporea I., Șirli R., Popescu A., Danilă M. – Acoustic Radiation Force Impulse (ARFI) – a new modality for the evaluation of liver fibrosis. Medical Ultrasonography 2010; 12(1):26-31
6. Kanamoto M., Shimada M., Ikegami T., et al. – Real time elastography for noninvasive diagnosis of liver fibrosis. J Hepatobiliary Pancreat Surg. 2009; 16(4):463-7. Epub 2009 Mar 26.
7. Rifai K., Bahr M.J., Mederacke I., et al. – Acoustic radiation force imaging (ARFI) as a new method of ultrasonographic elastography allows accurate and flexible assessment of liver stiffness. Poster Presentations Session Title: Cirrhosis and complications - clinical aspects Presentation Date: Apr 23, 2009, available at <http://www.kenes.com/easl/2009/Posters/Abstract95.htm>, accessed at 2010, July 29
8. Fierbințeanu-Braticevici C., Andronescu D., Usvat R., et al. – Acoustic radiation force imaging sonoelastography for noninvasive staging of liver fibrosis. World J Gastroenterol 2009; 28,15(44): 5525-5532
9. C. Balleyguier M.D. – Contrast Enhanced Ultrasound in Breast Cancer Detection and Characterization. Institute Gustave Roussy, France 2008
10. Schneider M. – Characteristics of SonoVue®. Echocardiography 1999; 16(7) Part 2:743-746
11. Schneider M., Arditi M., Barrau M.B., et al. – BR1: A new ultrasonographic contrast agent based on sulfur hexafluoride-filled microbubbles. Investigative Radiology 1995; 30(8):451-457