

## TUMORA DE GLANDĂ PINEALĂ

Asist. Univ. Dr. Corina Paul<sup>1</sup>, Conf. Dr. Iulian Velea<sup>1</sup>, Dr. Ionela Tămășan<sup>1</sup>,  
Dr. Carmen Postelnicu<sup>1</sup>, Conf. Dr. Florin Bîrsășteanu<sup>2</sup>, Dr. Luiza Bădescu<sup>3</sup>,  
Dr. Otilia Anghi Cinca<sup>3</sup>

<sup>1</sup>Clinica II Pediatrie, UMF „V. Babeș”, Timișoara

<sup>2</sup>Disciplina de Radiologie, UMF „V. Babeș”, Timișoara

<sup>3</sup>Ambulator de Specialitate Copii, Spitalul Clinic Județean, Timișoara

### REZUMAT

Tumorile de glandă pineală reprezintă 3-8% din totalul tumorilor cerebrale la copil. Vârsta medie de debut se situează între 10-13 ani. Simptomatologia clinică este în strânsă legătură atât cu relațiile anatomice ale glandei pineale, cât și cu structura histologică a formațiunii tumorale. Cele mai frecvente simptome includ cefaleea, grețurile, vărsăturile, toate având ca substrat compresiunea pe structurile învecinate și hidrocefalia consecutivă. Autorii prezintă cazul unei fetițe în vârstă de 6 ani, internată în Clinica II Pediatrie pentru vărsături incoercibile, cefalee în cască. La examenul fundului de ochi se observă papila nervului optic cu contur șters iar examinarea RMN evidențiază tumoră de glandă pineală cu hidrocefalie triventriculară.

**Cuvinte cheie:** vărsături, cefalee, pinealom

### INTRODUCERE

Glanda pineală se dezvoltă în luna a doua de gestație ca un diverticul al planșeului diencefalic al ventriculului III. Este o structură de mici dimensiuni, nepereche, situată în masa encefalului între cele două emisfere cerebrale. Principalul hormon epifizar este melatonina, cu rol important în ritmul somn-veghe. Ca și poziție anatomică glanda pineală se află localizată lângă apeductul lui Sylvius. Tumorile de glandă pineală comprimă frecvent acest apeduct, cu creșterea presiunii LCR la nivel verebral (hidrocefalie). Din punct de vedere histopatologic aceste tumori pot fi: pinealocitoame, pinealoblastoame, germinoame, teratoame, chisturile pineale.

### PREZENTAREA CAZULUI

Prezentăm cazul unei fetițe în vârstă de 6 ani, internată în Clinica II Pediatrie în perioada 09-16.07.2009 pentru: vărsături incoercibile, cefalee în cască, paloare, inapetență.

*Istoricul bolii:* Afirmativ cu o lună anterior internării, pacienta a prezentat un episod infecțios viral cu hipertermie (40°C), cefalee și vărsături

pentru care a urmat tratament ambulatoriu cu antibiotic și antiemetice (Metoclopramid), cu evoluție favorabilă după 7 zile.

Cu 24 de ore anterior internării copilul prezintă, în afebrilitate, vărsături (inițial alimentare apoi cu caracter bilios), însoțite de cefalee în cască, motiv pentru care părinții solicită examen de specialitate.

*Examenul clinic la internare:* G=21 kg, stare generală moderat influențată, afebrilă (36,3°C), inapetență, facies încercănat, tegumente palide, micropoliadenopatie latero-cervicală bilaterală, faringe normal colorat, stetacustic cardiac: zgomote cardiace, ritmice, bine bătute, AV=94 b/minut, abdomen moale, mobil cu respirația, nedureros spontan și la palpate, ficat și splina în limite fiziologice, loje renale libere, fără semne de iritație meningeală.

*Biologic:* L – 4900/mm<sup>3</sup> (FL: Lym = 39,7 %, Mo = 6,68 %, Eo = 6,51 %, N = 46,6 %, B – 0,48 %), H = 390000/mm<sup>3</sup>, Hb = 11,2g/dl, Ht = 33,3 %, Tr = 166.000/mm<sup>3</sup>.

VSH = 12mm/h la 1h

Colesterol seric total = 175 mg/dl, Lipide totale = 528 mg/dl, Trigliceride serice = 175mg/dl, Glicemie = 88 mg/dl, Creatinina serică = 0,45 mg/

Adresa de corespondență:

Asist. Univ. Dr. Corina Paul, Clinica II Pediatrie, Str. Evlia Celebi, Nr. 1-3, Cod poștal 300 226, Timișoara  
e-mail: paulcorina@yahoo.com

dl, Uree serică = 12 mg/dl, Proteine totale = 7,4 g/dl, Ca ionic seric = 3,9 mg/dl, Ca total seric = 9,1 mg/dl, Magneziu seric = 2,1 mg/dl, Fosfatasa alcalină = 130 U/l.

**Examen oftalmologic:** VA = 1, F.O.: papila nervului optic cu contur șters, discret congestionată, vene retiniene dilatate. Mobilitate oculară normală.

**Diagnostic:** suspect proces expansiv intracranian.

**Examen neurologic:** ROT prezente simetric bilateral. Reflexe cutanate plantare: Babinski spontan și la provocare pozitiv pe stânga. Mobilitate activă, forță segmentară normală. Tonus muscular normoton, normotrof. Sensibilitate superficială normală. Nervii cranieni I-XII, normali. Ortostatism normal, coordonare normală, fără semne de focar. Diagnostic: sindrom de hipertensiune intracraniană, suspect proces expansiv intracranian.

**CT de craniu (10.07.2009):** hidrocefalie triventriculară moderată (ventricul III și ventriculi laterali), asimetria coarnelor frontale în regiunea bazală,

ventriculul III este comprimat posterior de o formațiune hipodensă de 1,74 cm, după administrarea substanței de contrast își crește dimensiunea cu 10 UH, lărgire moderată a cisternei supraselare care comunică cu ventriculul III. Orbite de aspect normal.

**RMN cerebral (Figura 1):** tumoră de glandă pineală relativ bine delimitată cu structură omogenă, în hiposemnal, hipersemnal T2 și flair, cu priză importantă nodulară omogenă de substanță de contrast, dimensiune 26/20/28 mm, hidrocefalie obstructivă secundară triventriculară activă (edem interstițial triventricular prezent). Concluzie: tumoră de glandă pineală cu hidrocefalie triventriculară activă (aspect cel mai probabil de pialom).

După 3 săptămâni de la externare se intervine chirurgical într-o secție de neurochirurgie din strainatate. Având în vedere contactul cu trunchiul cerebral se practică rezecția parțială a formațiunii tumorale prin abord occipital paramedian stâng. Histopatologic, formațiunea tumorală a fost încadrată ca și *astrocitom pilocitic*. Post-operator evo-

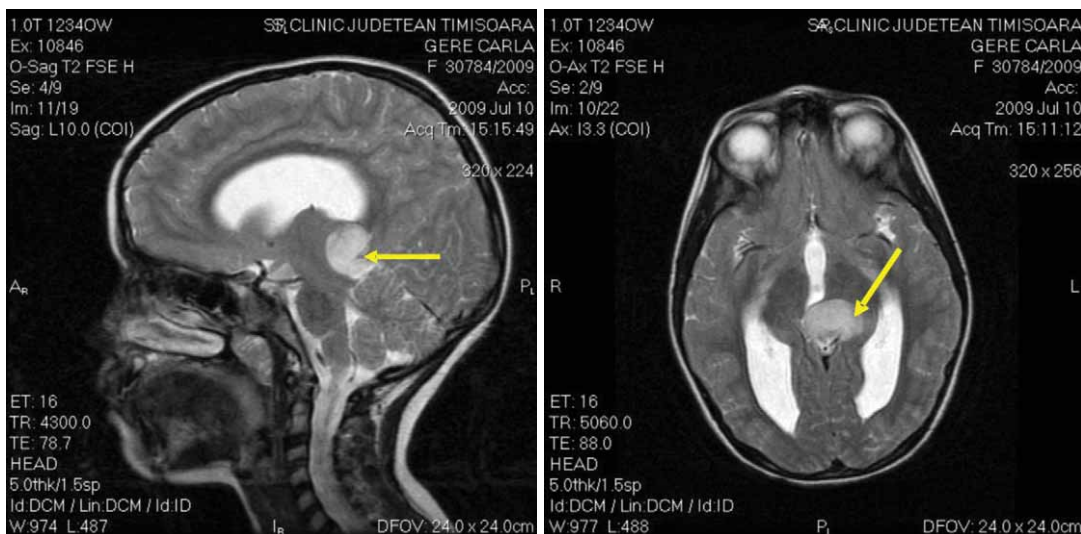


Figura 1. RMN cerebral-aspect preoperator

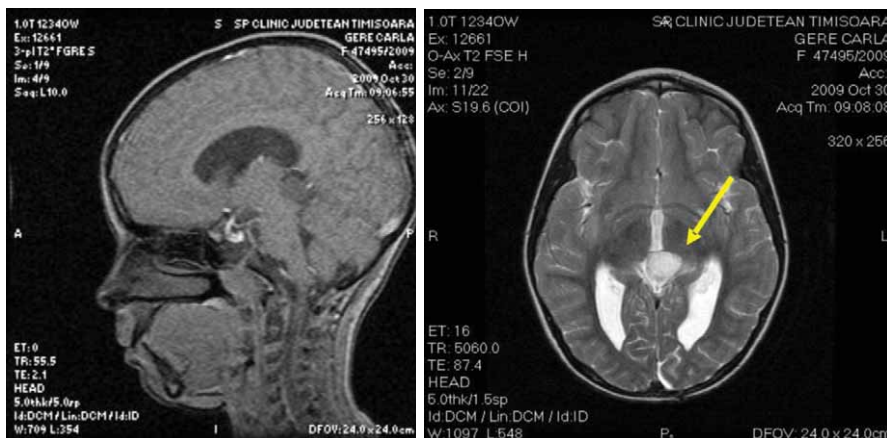


Figura 2. RMN cerebral-aspect postoperator

luția a fost favorabilă, cu remiterea simptomatologiei și recuperare bună (școlarizare normală).

*RMN control (la 3 luni de la intervenție) (Figura 2.):* Status post masă pineală operată prin abord occipital paramedian stâng. La nivelul glandei pineale se observă o imagine bine delimitată, nodulară, diametrul maxim de 15 mm cu priză de SDC. Formațiunea este ușor descentrată spre stânga și nu exercită în prezent efect de masă asupra structurilor învecinate. Ventriculi simetrici la linia mediană. Fără alte prize patologice de contrast supra sau sub-tentoriale, intra sau extracerebrale.

În evoluție, la una din examinările RMN de control (la 6 luni de la prima intervenție) se observă *recidiva formațiunii tumorale*: masa tumorală de glandă pineală cu dimensiuni de 2/1,5/2 cm, crescută în dimensiuni față de examinarea anterioară, cu priză intensă, neomogenă de substanță de contrast, relativ bine delimitată. Ventriculi laterali cu dimensiuni ușor crescute, ușor asimetrici, fără edem subependimar.

Se reintervine chirurgical, cu excizia completă a tumorii (RMN post intervențional: status post tumoră de glandă pineală operată, cu cavitate postoperatorie talamică stângă și în aria de proiecție a glandei pineale, fără țesut gadofil care să sugereze o recidivă tumorală).

## DISCUȚII

Tumorile de glandă pineală reprezintă un grup heterogen de formațiuni tumorale, localizate atât în masa glandei pineale, cât și în țesuturile adiacente. Sunt tumori cu incidență scăzută, mai frecvente totuși la copil comparativ cu adultul (1). Examenul morfo-patologic evidențiază aproximativ 17 tipuri histologice ale tumorilor de glandă pineală. Dintre acestea, cele mai frecvente sunt: gliomele, tumorile ce derivă din celulele germinale și tumorile cu origine în celulele pineale (2). Aproximativ 20%

din totalul tumorilor pineale sunt benigne. Ca și incidență, cele mai frecvente sunt gliomele, urmate de germinome.

Simptomatologia acestor cazuri este în strânsă legătură cu dimensiunile tumorii și cu localizarea acesteia și derivă din complicațiile procesului expansiv. În momentul în care formațiunea tumorală are dimensiuni mari și comprimă apeductul Sylvius, apar fenomenele de hipertensiune intracraniană (cu hidrocefalie consecutivă) (3). Tabloul clinic debutează cu: cefalee, grețuri, vărsături (mai frecvent dimineața), iritabilitate, depresie. Dacă nu se intervine în timp util, apar: letargie, obnubilare, comă. Comprimarea colicuilor superiori poate duce la: pareză de nerv oculomotor, midriază, inegalitate pupilară, nistagmus. Dintre manifestările neurologice cele mai frecvente amintim: ataxia, dismetria (4). Compresia sau infiltrarea structurilor învecinate afectează axa hipotalamo-hipofizară. Astfel cele mai frecvente tulburări endocrine sunt: diabetul insipid, perturbarea ritmului de creștere prin alterarea secreției hormonului de creștere, pubertate precoce. Aceste formațiuni tumorale pot metastaza atât la nivel cerebral, cât și la nivelul altor sisteme (5).

Tratamentul tumorilor pineale depinde atât de încadrarea histopatologică, cât și de vârsta copilului și de simptomatologie (6). Protocoalele terapeutice includ: radioterapie, chimioterapie, intervenție chirurgicală (7).

Indiferent de structura histologică a tumorii, este necesară urmărirea pe termen lung a acestor copii, datorită riscului de recidivă locală, cât și a metastazelor la distanță. În acest sens, este necesar consultul endocrino-pediatric/neurologic periodic și evaluarea anuală prin RMN (8).

În **concluzie**, vărsăturile izolate, fără alte simptome digestive, necesită o investigație amănunțită. Adeseori considerată ca un simptom banal, vărsătura asociată cu cefalee poate constitui uneori primul indiciu al unei afecțiuni de o gravitate deosebită.

## *Pineal gland tumor*

**Corina Paul, MD<sup>1</sup>; I. Velea, MD, PhD<sup>1</sup>; Ionela Tamasan, MD<sup>1</sup>;  
Carmen Postelnicu, MD<sup>1</sup>; F. Birsasteanu, MD, PhD<sup>2</sup>; Luiza Badescu, MD<sup>3</sup>;  
Otilia Angi Cinca, MD<sup>3</sup>**

<sup>1</sup>*Clinic II Pediatrics, "V. Babes" University of Medicine and Pharmacy, Timisoara*  
<sup>2</sup>*Department of Radiology, "V. Babes" University of Medicine and Pharmacy, Timisoara*  
<sup>3</sup>*Ambulatory Pediatrics, Clinical County Hospital, Timisoara*

### ABSTRACT

The pineal gland tumors represent 3-8 % from the total number of cerebral tumors in the child. The mean age at onset ranges between 10 and 13 years. Symptoms are correlated tightly with both the anatomic relations of the pineal gland and the histological structure of the tumor. The most encountered symptoms include headache, nausea, vomiting, all having as cause the compression on the surrounding tissues and the consecutive hydrocephaly.

The authors present a 6 years old female child admitted in Clinic II Pediatrics for repeated vomiting, headache. Eye background examination revealed the papilla of the optic nerve with erased contour while the MRI exam found a pineal gland tumor accompanied by triventricular hydrocephaly.

**Key words:** vomiting, headache, pinealoma

### INTRODUCTION

Pineal gland develops in the second month of gestation as a diverticle of the diencephalus roof of the 3rd ventricle. It is a small, unique structure, located in the encephalic mass, between the two cerebral hemisphere. The main hormone of the epiphysis is melatonin, with an important role in the sleep-awake rhythm. Anatomically the pineal gland is located close to Sylvius apeduct. Pineal tumors frequently cause compression on it with increased CRF pressure (hydrocephalus). Histopathologically tumours may be: pinealocytoma, pinealoblastoma, germinoma, teratoma, pineal cysts.

We present the case of a 6 years old girl, admitted in Clinic II Pediatrics for repeated vomiting, headache, lack of appetite.

*History:* One month before admittance the child presented a viral infection with high fever (40°C), headaches and vomiting. She was treated ambulatory with antibiotics și antivomitives (Metoclopramid) with apparently total recovery in about 7 days.

24 hours before admittance the child presented vomiting (food content at the beginning, bilious later), no fever, associated headache.

*Clinical exam* at admittance: W= 21 kg, H = 122cm, normal weight for height, lack of appetite, circled eyes, pale skin, adenopathies bilaterally latero-cervical; cardio-pulmonary auscultation: normal, abdomen tender, mobile with breath, no signs of meningeal irritation. otherwise no clinical pathological elements.

### Biological evaluation: no pathological elements.

WBC = 4900/mm<sup>3</sup> (FL: Lym = 39,7 %, Mon = 6,68 %, Eo = 6,51 %, N = 46,6 %, B = 0,48 %), RBC = 390.000/mm<sup>3</sup>, Hb = 11,2g/dl, Ht = 33,3 %, Tr = 166.000/mm<sup>3</sup>.

ESR = 12mm/h la 1h

Serum Cholesterol = 175 mg/dl, Serum Lipids = 528 mg/dl, Triglycerides = 175 mg/dl, glycemia = 88 mg/dl, serum creatinine = 0,45 mg/dl, serum urea = 12 mg/dl, serum protein = 7,4 g/dl, Ionized Calcium = 3,9 mg/dl, Total serum Ca = 9,1 mg/dl, serum magnesium = 2,1 mg/dl, Alkaline Phosphatase = 130 U/l.

Ophthalmological exam: VA=1, F.O. optic nerve papilla with wiped contour, dilated retinal veins. Diagnosis: suspected intracranial expansive process.

### Neurological exam

Plantar cutaneous reflexes: Spontaneous and provoked left Babinski.

### Diagnosis

Intracranial hypertension syndrome – suspected intracranial expansive process.

*Brain CT (10.07.2009):* triventricular moderate hydrocephalus (IIIrd and lateral ventricles), IIIrd ventricle comprimed posteriorly by a hypodense tumour 1,74 cm.,

*BrainMRI (Figure 1)* Conclusion: pineal gland tumor, size 26/20/28 mm (most likely pinealoma).

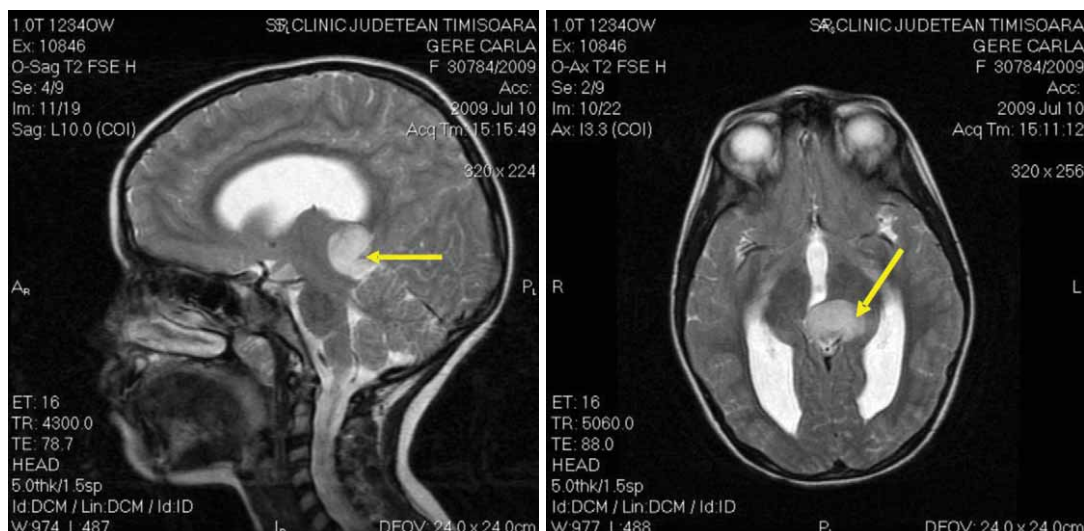


Figure 1. Head MRI – postoperative aspect

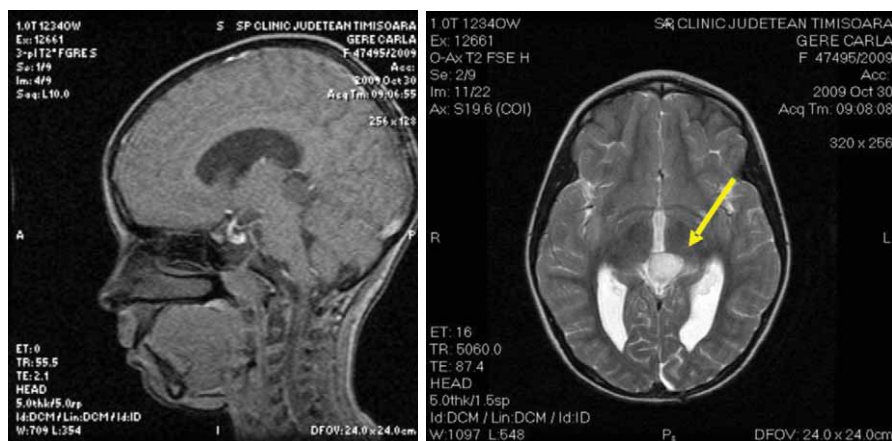


Figure 2. Brain MRI postsurgery image

Three weeks later, in a neurosurgery department from Germany, the partial resection of the tumour was effectuated (left paramedian occipital approach), considering the close contact with the cerebral trunk. Histopathological exam revealed *pilocytic astrocitoma*. Post-surgery recovery was good with total remission of symptoms and good quality of life (the child returned to normal school programme).

**Brain MRI review (30.10.2009)(Figure 2.)**

Postsurgery: the pineal gland presents a well defined image, nodular, maximum diameter of 15 mm, which captures contrast medium. Tumour is slightly deviated from median line to the left, with no no compression effect on the surrounding tissues.

In evolution, control MRI examination (19.03.2010) revealed recurrence of tumor: pineal tumour mass, sizes 2/1,5/2 cm, enlarged compared to previous examination, with intense capture of con-

trast medium, non-homogenous, relatively well delimited. Lateral ventricles slightly increased in size, asimmetrical, with no subependimar edema.

The total resection of tumour was effectuated in the neurosurgery department.

Post excision MRI showed no recurrence of the tumoral tissues (postsurgical left thalamic cavity and pineal projection area with no gadophil tissue suggestive of tumoral recurrence).

**DISCUSSIONS**

Pineal tumors represent a heterogenous group of tumors, located both in the pineal mass or in the connected tissues. The incidence of these tumours is relatively low but more frequent in children compared with adult (1).

The morphological exam revealed about 17 hys-tological types of pineal tumors. Of these, the most frequent are: gliomas, tumors derived from germinal cells and tumors originated from the pineal cells

(2). Around 20% of all pineal tumors are benign. As incidence the most frequently encountered are gliomas followed by germinomas.

The symptoms of these patients are correlated with the size and location of the tumor and result from the expansion of the tumoral mass. When the tumour is large and comprises the Sylvius apeduct, the intracranial hypertension symptoms occur (with secundary hydrocephalus) (3).

Clinical onset consist in headaches, vomiting (especially in the morning), irritability, depression. If the intervention is postponed, other signs may also occur: lethargy or even coma. Compression of the superior colliculi may cause oculomotor nerve paresis, midriasis, pupilar asymmetry, nystagmus. Of the neurological manifestations we may mention: ataxia, dysmetria (4). The compression or infiltration of the nearby structures, affects the hypothalamo-pituitary axis, so that the most frequent endocrine disturbances are diabetes insipidus, growth

disturbances (through affection of the growth hormone secretion) or precocious puberty. These tumoral masses can also associate metastasis both cerebral and at different other levels (5).

Treatment of the pineal tumors depends both of the hystopathological findings, and the age and symptoms of the child (6). Therapeutic protocols include: radiotherapy, chemotherapy, surgery (7).

Independent of the hystological structure of the tumor, long term monitoring of these children is mandatory, because of the risk of tumour recurrence and also of metastasis. In this idea, the endocrine-pediatric and neurologic exams are required periodically and also MRI annual examination (8).

*Conclusion.* Isolated vomiting with no associated digestive symptoms require complete investigations. Often considered as an usual symptom, vomiting associated with headache may represent the first sign of a severe disease.

## REFERENCES

1. Louis DN, Ohgaki H, Wiestler OD, Caveene WK. "WHO classifications of tumors of the central nervous system". IARC, Lyon, 2007.
2. Baehring J, Vives K, Duncan C, Piepmeier J, Bannykyh S. "Tumors of the posterior third ventricle and pineal region: ependymoma and germinoma". J Neurooncol. Nov. 2004;70(2):273-4
3. Sato K, Takeuchi H, Kubota T. "Pathology of intracranial germ cell tumors". Prog Neurol. Surg. 2009; 23:59-75
4. Matsutani M. "Pineal germ cell tumors". Prog. Neurol. Surg. 2009;23:76-85
5. Cuccia V, Rodríguez F, Palma F, et al. "Pinealoblastomas in children". Childs Nerv Syst. Jun. 2006; 22(6):577-85.
6. Deshmukh VR, Smith KA, ReKate HL, Coons S, Spetzler RF. "Diagnosis and management of pineocytomas". Neurosurgery. Aug. 2004; 55(2):349-55; discussion 355-7.
7. Konovalov AN, Pitskhelauri DI. "Principles of treatment of the pineal region tumors". Surg Neurol. Apr. 2003; 59 (4):250-68
8. Athanassios P Kyritsis. "Management of primary intracranial germ cell tumors". Journal of neurooncology (2010); 96, Issue: 2, Pages: 143-149