

HIPERGLICINEMIA NONCETONICĂ

**Dr. Ioan Oprea¹, Dr. Camelia Malancioiu, Dr. Adrian Martinescu¹,
Dr. Ioana Grigore²**

¹Spitalul Clinic de Obstetrică-Ginecologie „Dr. I.A. Sbarcea“, Braşov

²Spitalul Clinic de Copii, Braşov

REZUMAT

Hiperglicinemia noncetonică (HGNC) este o boală genetică a metabolismului glicinei, în care se acumulează cantități crescute de glicină în toate țesuturile, inclusiv în creierul. Această acumulare în sistemul nervos central determină hiperexcitabilitate neuronală și convulsii. Prezentăm un caz de hiperglicinemie noncetonică, reformă neonatală.

Cuvinte cheie: hipotonie, comă inexplicabilă, convulsii, hiperglicinemie noncetonică, nou-născut

PREZENTAREA CAZULUI

Nou-născut, de sex masculin, născut la Spitalul Clinic de Obstetrică-Ginecologie „I.A. Sbarcea“, Braşov, la VG = 37 săptămâni, extras prin operație cezariană (Suferința fetală cronică – IUGR), APGAR = 9 la 1 minut, 9 la 5 minute, GN = 2800 g, L = 49cm, PT = 30 cm, PC = 32 cm, cu diagnosticul ecografic antenatal de malformație de căi urinare, hidronefroză.

AHC: părinți necosangvini; mama – 21 ani, GI, PI, afirmativ sănătoasă, mediu rural; tatăl – 31 ani, afirmativ sănătos.

La naștere a prezentat stare generală bună, tegumente și mucoase rozate, FA normotensivă, zgomote cardiace ritmice, AV = 128 bpm, murmur vezicular prezent, abdomen suplu, ficat la 2 cm sub rebordul costal drept, tonus fizilogic, mobilitate spontană, malformație de căi urinare (Dg. ecografic antenatal).

În primele două zile postnatal evoluția a fost bună, cu stare generală bună, macule eritematoase, moderat infiltrat, echilibrat cardio-respirator, tonus și reflexe bune, diureză = 2,2 ml/kg/h.

Din a treia zi de viață prezintă stare generală alterată, tegumente palid icterice, cianoză periorală

și, la extremități, hipotonie accentuată, reactivitate scăzută, zgomote cardiace ritmice, AV = 84-87 bpm, TA = 74/41mmHg (52), respirații superficiale, refuzul alimentației de 12 ore, diureză = 1,2 ml/kg/h; iar paraclinic: HLG în limite normale, uree = 27mg/dl, creatinină = 0,82 mg/dl, gaze sanguine: acidoză respiratorie.

S-a instituit tratament: confort termic, ventilație asistată în sistem CPAP, PEV de reechilibrare hidro-electrolitică și acidobazică, antibioterapie profilactică, diuretice, dopamină.

În ziua a patra prezintă stare generală gravă, comatos, icter tegumentar de intensitate crescută pe fond de paloare, infiltrat, nu reacționează la stimuli externi, TA normală, oligurie, glob vezical – la apăsare elimină 50-60 ml; iar paraclinic: HLG în limite normale, uree serică = 22 mg/dl, creatinină serică = 0,83 mg/dl, K = 5, 98 mEq/l, Na = 142 mEq/l, biochimie urinară: SG = 1025, pH = 6, L = 50 leu/uL, H = 10 hem/uL, nit = neg, Prot = neg, ASC = neg, KET = neg, UBG = N, Bil = neg; ionogramă urinară: K = 29,25 mEq/l, Na = 71,3 mEq/l; gaze sanguine: acidoză mixtă.

S-a stabilit următorul diagnostic de etapă:

1. NN cu malformație renală (hidronefroză, megaureter stâng)

Adresa de corespondență:

Dr. Ioan Oprea, Spitalul Clinic de Obstetrică-Ginecologie „Dr. I.A. Sbarcea“, Str. Gh. Barițiu, Nr. 36, Braşov
e-mail: contact@maternitatea.ro

2. Insuficiență renală acută.
3. Infecție maternofetală?
4. Boală metabolică în observație (sd. de „copil moale“ în observație).

Se efectuează proba terapeutică și în scop diagnostic cu Prostigmina, însă nu se produc modificări clinice. Se recomandă dozarea aminoacizilor plasmatici.

În ziua a cincea de viață prezintă stare generală gravă, comatos, ventilat mecanic, $SO_2 = 85\%$, TA = 36/15 mmHg (21), din căile respiratorii superioare și din sondă endotraheală se aspiră sânge, prezintă convulsii tonico-clonice, cu scăderea $SO_2 = 50\%$, cu stop cardiorespirator ireversibil la manevre de resuscitare.

Examenul anatomo-patologic decelează icter sclerotegumentar de intensitate mică, edem cerebral, hemoragie pulmonară, hemoragie gastrică, MCC (DSV, HVD), malformație CBE – atrezie de canal coledoc, stază biliară, distrofie hepatică, malformație congenitală de aparat urinar – ureterohidronefroză stângă.

Aminoacizi plasmatici:

TABELUL 1. Valorile aminoacizilor plasmatici la cazul prezentat

AMINOACIZI	mg/dl	Valori normale
GLICINA	8,1	0,8-1,1
CARNOZINA	0,1	<0,1
IZOLEUCINA	0,3	0,4-1,1
FOSFOETANOLAMINA	0,1	<0,1
PROLINA	4,5	1,6-3,8
VALINA	1,7	0,9-1,6

S-a stabilit diagnosticul final:

1. Hiperglicemie noncetonică;
2. Hemoragie pulmonară;
3. Malformație de căi urinare – hidronefroză cu megaureter stâng;
4. MCC (DSV, HVD);
5. Malformație de CBE;
6. Nou-născut prematur.

DISCUȚII

HGNC este una dintre cele mai cunoscute cauze de encefalopatie epileptică, datorată deficienței complexului enzimatic de clivare a glicinei, responsabil de acumularea glicinei în toate țesuturile, deci și în SNC.

HGNC este o maladie autozomal recesivă, cu o incidență estimată la 1:250.000 de nou-născuți în SUA, 1:55.000 nou-născuți în Finlanda (1:12.000 în nordul Finlandei) și 1:63.000 în Columbia.

Examenle biologice screening sunt normale, confirmarea diagnosticului realizându-se prin dozarea glicinei în sânge și LCR, cu studiul raportului glicină în LCR/glicină plasmatică.

Tratamentul este nespecific, având ca obiective diminuarea nivelului plasmatic al glicinei și blocarea receptorilor glicinergerici N-metil D-aspartat (NMDA).

La cazul prezentat evoluția clinică a fost rapid nefavorabilă, fără modificări semnificative ale examenelor biologice screening neonatale. S-a efectuat dozarea aminoacizilor plasmatici, constatându-se o concentrație crescută de opt ori a glicinei.

DATE SUPLIMENTARE DIN LITERATURA DE SPECIALITATE

Hiperglicemia noncetonică (HGNC)

HGNC este una dintre cele mai cunoscute cauze de encefalopatie epileptică, datorată deficienței complexului enzimatic de clivare a glicinei, responsabil de acumularea glicinei în toate țesuturile, deci și în SNC. Există 4 enzime mitocondriale care catabolizează secvențial glicina, o proteină decarboxilază dependentă de fosfatul de piridoxal (P), o proteină dependentă de tetrahidrofolat (T), o aminometiltransferază (H), și o dehidrogenază dependentă de lipoamidă (L). Au fost descrise defecte genetice la nivelul acestor proteine la pacienți cu diferite fenotipuri de HGNC.

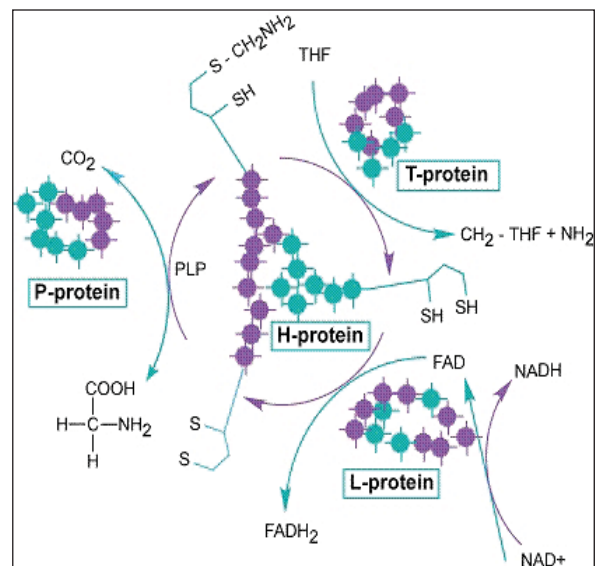


FIGURA 1. Metabolismul glicinei, sistemul de clivare al glicinei. Proc. Japan. Acad., 81, ser. B (2005)

Există 3 gene asociate hiperglicemiei noncetonică: GLDC, care codifică proteina P din complexul de clivare al glicinei (GCS), mutații ale

acestei gene fiind prezente în 70-75% dintre cazurile cu HGNC; AMT, care codifică proteina T din GCS și GCSH, care codifică proteina H a GCS.

Glicina este un aminoacid neesențial, cu structura cea mai simplă dintre acești compuși, este implicată în multe căi de sinteză, fiind un neurotransmițător inhibitor la nivelul măduvei spinării și excitator la nivelul scoarței cerebrale. Acumularea acestui compus la nivelul creierului alterează funcția sa normală.

În HGNC cu debut neonatal este vorba de un deficit al proteinei P, iar în restul dintre cazuri (20%) de un deficit al proteinei T. În formele atipice sau tardive de HGNC s-au constatat deficite ale proteinelor T și H. Activitatea enzimelor și raportul dintre glicina LCR/plasmă este în concordanță cu severitatea expresiei clinice a bolii.

După aspectul clinic, HGNC se clasifică în forma neonatală, infantilă, tranzitorie și tardivă. Forma neonatală este cea mai severă și cea mai frecventă, nou-născuții fiind normali la naștere, dezvoltând rapid, în primele 6-36 de ore după naștere, hipotonie extremă, somnolență, apnee, refuzul alimentației asociate cu mioclinii eractice, parcelare sau fragmentare și masive, encefalopatie, comă.

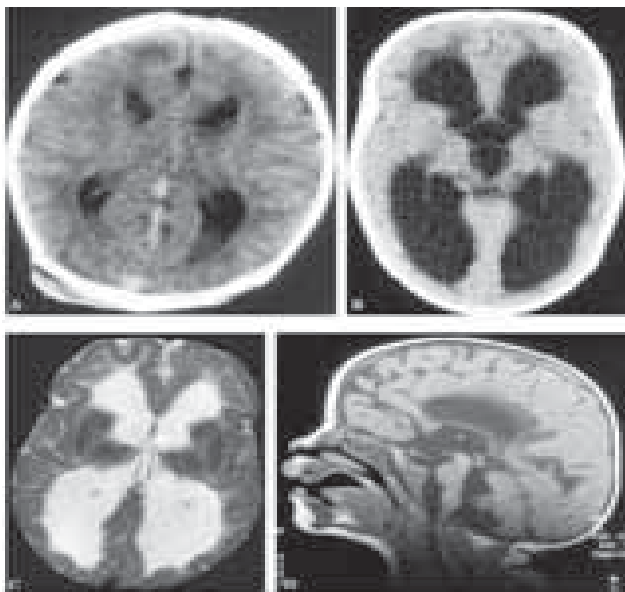


FIGURA 2. Manifestări cerebrale: hipogenezie/agenzie de corp calos, hipoplazia cerebelului, malformații la nivelul circumvoluțiilor. (Proc. Japan. Acad., 81, ser. B 2005)

Prognostic: aproximativ 30% dintre cazuri evoluează spre deces. Cei care supraviețuiesc prezintă retard psihomotor, convulsii tonico-clonice, mioclonii.

Forma tranzitorie clinic nu se diferențiază de forma neonatală, însă în săptămânile 2-8 de viață se

observă o revenire la valori normale ale glicinei în LCR și plasmă, și cu dispariția simptomatologiei.

Forma infantilă cu o creștere și dezvoltare normală până la vârsta de 6 luni, este însoțită de apnee, hipotonie, convulsii și retard mental moderat.

Forma tardivă este rară, clinic se caracterizează prin: parapareză spastică progresivă, atrofie de nerv optic, mișcări coreo-atetozice, apare între 2 și 33 ani și nu este însoțită de retard mental.

Diagnostic:

- Confirmarea diagnosticului se face prin determinarea nivelului de glicină în plasmă și LCR, stabilind raportul glicină în LCR/glicină plasmatică, care este crescut și care permite diferențierea între forma tipică și atipică a bolii; cromatografia aminoacizilor organici urinari pentru eliminarea hiperglicinemiilor secundare.
- Diagnosticul definitiv se stabilește prin determinarea enzimei la nivelul țesutului hepatic.
- Diagnosticul prenatal este posibil prin cuantificarea activității complexului de clivare al glicinei la nivelul vilozităților coriale.
- Diagnostic preimplantare – teste genetice.
- EEG evidențiază prezența de bufeuri de complexe de vârfuri-unde ascuțite, unde lente, separate prin intervale de traseu plat și „descărcări” localizate, realizând aspectul de suppression-burst. Encefalopatia mioclinică domină tabloul clinic.

Diagnostic diferențial:

1. Hiperglicinemia non-cetozică tranzitorie
2. Hiperglicinemia cetozică – include hiperglicinemia din acidemia D-glicerică și cea din cursul tratamentului cu valproat; se poate întâlni în acidemia propionică, acidemia metilmalonică, acidemia izovalerică și în deficitul de beta-ketotiolază.
3. Hiperglicinuria care apare în hiperprolinemia tip I și II, iminoglicinuria familială; hiperglicinuria tranzitorie.
4. Aciduria D-glicerică.
5. Deficitul genei PNPO care codifică gena piridoxamin 5'-fosfat oxidază; deficit în GCS incuficiența co-factorului piridoxal – 5-fosfat pentru proteina P.
6. Convulsii neonatale.

TRATAMENT

Nu există un tratament specific.

Obiective:

1. Diminuarea concentrației plasmatică de glicina cu: Benzoat de sodiu 250-750mg/dl/zi, cu doze variabile în funcție de severitate. Este necesară monitorizarea nivelului plasmatic al benzoatului

pentru evaluarea potențialului toxic, semnele de supradozare fiind: hipocalcemia și scăderea concentrației plasmatice a glicinei <150 micromoli/l.

2. Blocarea receptorilor glicinerfici – N-metil D-aspartat (NMDA) cu Dextrometorfan, Ketamină, Flebamat.

3. Anticonvulsivante – Benzodiazepine. Fenobarbitalul și fenitoina prezintă eficacitate limitată în controlul convulsiilor din HGNC.

4. Tratamentul refluxului gastro-esofagian (procedeul Nissen) pentru a reduce riscul de pneumonie de aspirație.

Non-ketotic hyperglycinemia

Ioan Oprea¹, Camelia Malancioiu, Adrian Martinescu¹, Ioana Grigore²

¹*“Dr. I.A. Sbarcea” Obstetrics and Gynecology Hospital, Brasov*

²*Children Hospital, Brasov*

ABSTRACT

Non-ketotic hyperglycinemia (NKHG) is an inborn error of glycine metabolism in which large quantities of glycine accumulate in all body tissues, including the brain. This accumulation in central nervous system produces hyperexcitability of neurons and seizures.

We report a case of non-ketotic hyperglycinemia in a newborn.

Key words: hypotonia, unexplained coma, seizures, non-ketotic hyperglycinemia, newborn

CASE REPORT

We report a case of a male newborn, born in the Obstetrics and Gynecology Hospital „I.A. Sbarcea“ from Brasov, at 37 weeks of gestation, by cesarean delivery (Chronic fetal distress – IUGR), Apgar scores 9 at 1 minute, 9 at 5 minutes, his birthweight was 2800 g, length 49 cm, cranial perimeter 32 cm, chest perimeter 30 cm, with antenatal ultrasonography diagnosis – urinary tract malformation- hydronephrosis; familial history: non-cosanguineous parents, his mother 21 years old healthy primipara, his father 31 years old, healthy.

At birth the newborn was in good general condition, normal colored skin and mucosal, normotensive anterior fontanel, a heart rate of 128 beats/min., normal breath sounds, murmurs over both lung fields, the liver was palpable 2 cm below the costal margin, good activity and responsiveness to the exam, with antenatal ultrasonography diagnosis – urinary tract malformation).

In the first 2 days after birth the evolution was good, with good general condition, erythematous macules, moderate infiltration, normal cardio-respiratory status, normal muscle tone and primitive reflexes, diuresis = 2.2ml/kg/hour.

In the third day after birth the infant presented altered general condition, jaundice to pale skin, perioral cyanosis and acrocyanosis, pronounced hypotonia, low responsiveness, HR = 84-87beats/min, BP = 74/41mmHg(52), weak breaths, food refusal for 12 hours, diuresis = 1.2ml/kg/hour, laboratory investigations: normal CBC, serum urea = 27mg/dl, serum creatinine = 0.82mg/dl, blood gases: respiratory acidosis.

The treatment was: incubator to help with thermal stability, nasal continuous positive airway pressure (nCPAP), electrolytes and sodium bicarbonate vein infusion, prophylactic antibiotics, diuretics, dopamine.

In the fourth day of life presented coma, high intensity jaundice to pale skin, skin infiltration, no reaction to external stimuli, normal blood pressure,

oliguria, bladder globe, eliminated 50-60 ml urine by bladder pressing, laboratory investigation: normal CBC, serum urea = 22 mg/dl, serum creatinine = 0.83 mg/dl; serum K = 5.98 mEq/l, serum Na = 142 mEq/l, urinary biochemistry: SG = 1025, pH = 6, L = 50 leu/uL, ERY = 10/uL, NIT = neg, PROT = neg, ASC = neg, KET = neg, UBG = neg, Bil = neg; Urinary K = 29.25 mEq/l, urinary Na = 71.3 mEq/l; blood gases: mixed acidosis.

Diagnosis:

1. Newborn with urinary tract malformation (hydronephrosis, left megaureter).
2. Acute renal failure.
3. Maternal-fetal infection?
4. Metabolic disease.

There was performed therapeutic and diagnosis test with Prostigmine, without clinical changes. Serum amino acids determination was made.

In the fifth day of life presented coma, assisted ventilation, O₂ saturation = 85%, BP = 36/15 mmHg (21), pulmonary haemorrhage, tonic-clonic seizures with O₂ saturation = 50%, irreversible cardio-respiratory arrest.

Anatomopathological examination: low intensity jaundice, cerebral edema, pulmonary haemorrhage, gastric hemorrhage, congenital heart malformation (ventricular septal defect, right ventricular hypertrophy), extrahepatic biliary duct malformation-choledochal atresia, biliary stasis, hepatic dystrophy, urinary tract malformation – Hydronephrosis with left mega-ureter.

TABLE 1. Plasma amino acids determination in our case

AMINO ACIDS	mg/dl	Normal values
GLYCINE	8.1	0.8-1.1
CARNOSINE	0.1	<0.1
ISOLEUCINE	0.3	0.4-1.1
PHOSPHOETHANOLAMINE	0.1	<0.1
PROLINE	4.5	1.6-3.8
VALINE	1.7	0.9-1.6

Plasma amino acids:

We established the final diagnosis:

1. Non-ketotic hyperglycinemia.
2. Pulmonary haemorrhage.
3. Urinary tract malformation – Hydronephrosis with left mega-ureter.
4. Congenital heart malformation (ventricular septal defect, right ventricular hypertrophy)
5. Biliary tract malformation.
6. Prematurity.

DISCUSSION

NKKG is the most common form of epileptic encephalopathy characterized of deficiency of

glycine cleavage enzyme (GCS) activity, in which large quantities of glycine accumulate in all body tissues, including the brain.

NKKG is a metabolic disorder with autosomal recessive inheritance, with an estimated incidence of 1: 250.000 newborns in USA, 1:55.000 newborns in Finland (1:12.000 in an area of Northern Finland) and 1:63.000 in Columbia.

Biological screening tests are normal, measurement of glycine concentration in CSF and plasma, an abnormal increased CSF-to-plasma glycine ratio is required to establish the diagnosis of glycine encephalopathy.

No effective treatment exists, the treatment objectives are reducing the plasma glycine concentration and NMDA receptor-blockade.

In our case report, the clinical evolution was severe progressing to death. The neonatal biological screening tests were not significant changed, but plasma amino acid determination revealed an eight times higher value of glycine.

NON-KETOTIC HYPERGLYGINEMIA (NKKG)

NKKG is the most common form of epileptic encephalopathy, characterized of deficiency of glycine cleavage enzyme (GCS) activity, in which large quantities of glycine accumulate in all body tissues, including the brain. There are 4 mitochondrial enzymes that catalyzes glycine: decarboxylase (P), a pyridoxal-phosphate-dependent protein (P), a tetrahydrofolate dependent protein (T), hydroxymethyl transferase (H) and a lipoamid-dependent dehydrogenase (L).

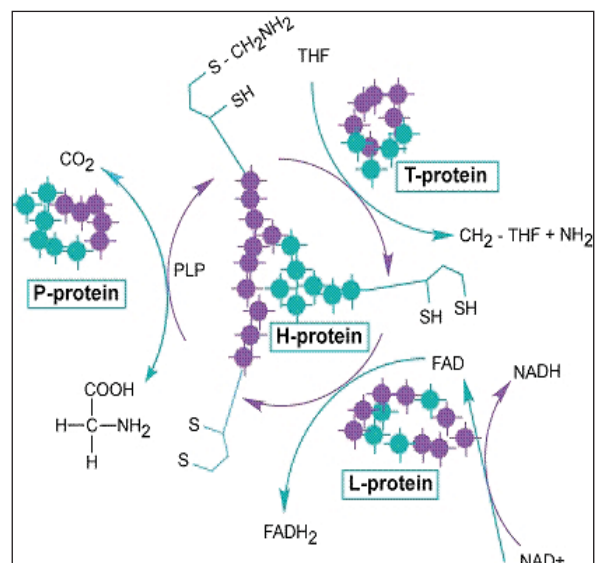


FIGURE 1. Glycine metabolism, glycine cleavage system. Proc. Jap. Acad., 81, ser. B (2005)

There are three genes associated with glycine encephalopathy: GLDC – encoding the P-protein component of the glycine cleavage system (GCS) complex; mutations in this gene account for approximately 70-75% of glycine encephalopathy; AMT encoding the T-protein of the GCS complex and GCSH encoding the H-protein component of the GCS complex.

Glycine is a nonessential amino acid, with the simplest structure, involved in many synthesis ways, as an spinal cord inhibitory neurotransmitter and as an excitatory neurotransmitter in the cerebral cortex. Glycine accumulation in the brain alters its normal function.

In the neonatal form of glycine encephalopathy appear a P-protein deficiency, and in the other cases (20%) a T-protein deficiency. In the atypical and late-onset forms has been described T and H-proteins deficiency.

The enzyme activity and CSF-to-plasma glycine ratio are consistent with the clinical expression of disease severity.

Classification of NKHG based on clinical presentation includes the following forms: neonatal presentation, infantile presentation, transient and late-onset form.

Neonatal presentation is the most severe and frequently form of NKHG, the newborns are normal at birth, and in the first 6-36 hours of life they develop extreme hypotonia, lethargy, apnea, feeding difficulties associated with myoclonic jerks, encephalopathy, coma.

Prognostic: in about 30% the evolution is severe to death. Most children who survive develop profound intellectual disability, seizures, myoclonic jerks.

Transient form. The clinical presentation is like in the neonatal form, but in the first weeks (2-8) of life the values of CSF glycine and plasma glycine return to normal, and the symptoms disappear.

Infantile form with a normal development in the first six months of life, these infants present apnea, hypotonia, seizures and mild intellectual disability.

The late-onset form is rare, appear between 2 and 33 years old, characterized of: progressive spastic paraparesis, optic atrophy, choreoathetosis, without intellectual disability.

Diagnosis:

- Measurement of glycine concentration in CSF and plasma, an abnormal increased CSF-to-plasma glycine ratio is required to establish the diagnosis of glycine encephalopathy.

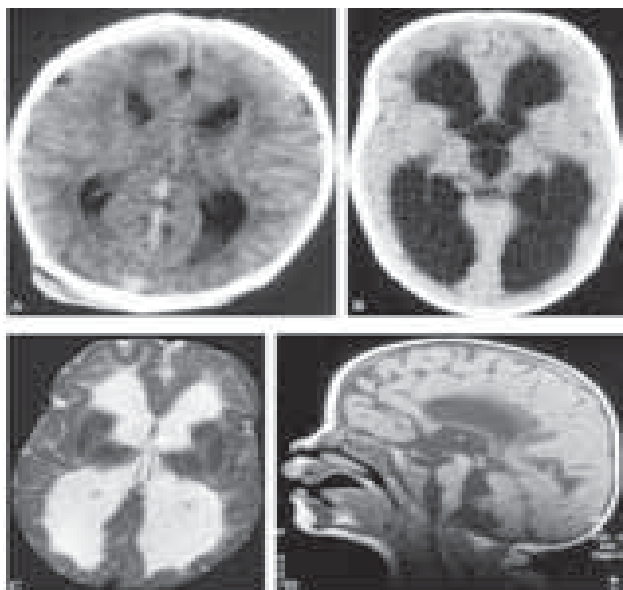


FIGURE 2. MRI scan image: note hypogenesis of the corpus callosum, hypoplastic cerebellum, gyral abnormality (*Proc. Japan. Acad., 81, ser. B 2005*)

- Urine organic acid gas chromatography/mass spectrometry is available to exclude secondary hyperglycinemias.
- The diagnosis of glycine encephalopathy may be confirmed only by measurement of glycine cleavage enzyme (GCS) activity in liver.
- Prenatal diagnosis is possible by analysis of glycine cleavage enzyme (GCS) activity in chorionic villus sampling.
- Preimplantation diagnosis is based on genetic tests.
- EEG – the presence of a burst suppression pattern, rather than multifocal seizures, is a poor prognostic indicator. The clinical presentation is characterised of myoclonic encephalopathy.

Differential diagnosis:

1. Transient glycine encephalopathy.
2. Ketotic hyperglycinemia – the differential diagnosis includes D-glyceric acidemia and valproate treatment, also can be seen in propionic acidemia, methylmalonic acidemia, isovaleric acidemia and β -ketothiolase deficiency.
3. Hyperglycinuria can be seen in type I or type II hyperprolinemia, familial iminoglycinuria, transient hyperglycinuria.
4. D-glyceric aciduria.
5. PNPO deficiency – patients with deficiency in the PNPO gene, encoding the pyridoxamine5'-phosphate oxidase gene, have deficient GCS activity resulting from insufficient co-factor pyridoxal-5-phosphate for the P-protein.
6. Neonatal seizures.

TREATMENT

No effective treatment exists.

Objectives:

1. Reducing the plasma glycine concentration with Sodium benzoate at doses of 250-750 mg/kg/day, the dosed required varies and must be tailored to the individual patient. Measurement of plasma benzoate concentration can be helpful in evaluating potential toxicity. Hypocalcemia and low plasma glycine concentration (<150 µmol/l) are early signs of benzoate overdose.

2. NMDA receptor site antagonists.

Antagonists at the NMDA receptor site include dextromethorphan, ketamine and felbamate.

3. Antiepileptic drugs-Benzodiazepines. Pheno-barbital and phenitoin have limited efficacy for control of the seizures of NKHG.

4. Treatment of gastroesophageal reflux (Nissen procedure) to reduce the risk of aspiration pneumonia.

REFERENCES

1. Valeriu Popescu, Andrei Zamfirescu – Neurotransmitter defects and related disorders – Romanian Journal of Pediatrics vol. LIX, No.1, 2010.
2. Colombian Journal of Pediatrics – Non-ketotic Hyperglycemia-typical and atypical forms. Case reports. Dr. Bermudez M., Instituto de Genetica Humana, Universidad Javeriana, Universidad Colegio Mayor de Cundinamarca. www.encolombia.com
3. Proc. Japan. Acad., 81, ser. B (2005) – Nonketotic Hyperglycinemia: pathophysiological studies By Keya Tado and Shigen Kure.
4. Glycine Encephalopathy – Gene Reviews – NCBI Bookshelf www.ncbi.nlm.nih.gov.