

# MANIFESTĂRI NEUROLOGICE LA COPIII CU AUTISM

Georgeta Diaconu, Ioana Grigore, Maria Iliescu, Lavinia Chițimuş  
Clinica III Pediatrie, Universitatea de Medicină și Farmacie „Gr.T. Popa“, Iași

## REZUMAT

Autismul este o afecțiune pervazivă de dezvoltare care se poate asocia cu diferite probleme neurologice. Scopul acestui studiu a fost de a evalua incidența și caracteristicile anomaliilor evidențiate la examenul neurologic, prezența crizelor epileptice și/sau anomaliile EEG la copiii cu autism. În studiu au fost incluși 34 de copii cu vârste cuprinse între 2 ani și 5 luni-13 ani, diagnosticați cu autism. Protocolul de studiu a inclus: examenul clinic general și neurologic, QI, evaluarea limbajului, comportamentului, atenției, abilităților sociale și a jocului, caracteristicile clinice ale crizelor epileptice, înregistrarea EEG. Examenul neurologic a evidențiat hipotonie musculară la 19 (55,88%) pacienți, diminuarea reflexelor osteotendinoase la 21 (61,76%), prezența mișcărilor stereotipe la 24 (70,58%) și anomalii ale mersului la 5 (14,70%) dintre copiii cu autism evaluați. Crize epileptice au prezentat 9 copii. Modificările EEG au fost prezente la toți copiii diagnosticați cu autism și epilepsie, dar și la cei care nu prezentau clinic episoade critice, fiind reprezentate de anomalii neepileptice în 29,41% din cazuri și de tip epileptic în 44,12%. Modificările de tonus muscular și de reflexe, crizele și descărcările epileptice au fost comune la copiii cu autism. Rezultatele studiului actual demonstrează că evaluarea EEG este importantă la acești pacienți. Abordarea terapeutică a epilepsiei în autism a constat în administrarea de medicamente antiepileptice care, pe lângă controlul crizelor, au influențat favorabil atât dispoziția, cât și comportamentul.

**Cuvinte cheie:** autism, copil, epilepsie, modificări EEG, anomalii neurologice

Autismul se caracterizează prin absența interacțiunii sociale, a comunicării verbale și nonverbale și prezența comportamentului repetitiv și restrictiv (1). Crizele epileptice pot face parte din tabloul clinic al copiilor cu autism, unii autori considerând că aproximativ 1/3 dintre acești pacienți sunt diagnosticați cu epilepsie (2). Numeroase studii au investigat relația dintre epilepsie, anomaliile înregistrate la examenul EEG și autism. Modul în care prezența crizelor epileptice și a modificărilor EEG influențează evoluția și prognosticul pacienților cu autism nu este pe deplin înțeles, dar s-a demonstrat că prezența epilepsiei influențează negativ limbajul, comportamentul și calitatea vieții acestora (3).

Scopul studiului a fost de a analiza incidența și caracteristicile anomaliilor neurologice, a epilepsiei și a modificărilor EEG înregistrate la copiii cu autism și modul în care prezența episoadelor critice influențează calitatea vieții acestor pacienți.

## MATERIAL ȘI METODĂ

Lotul de studiu a cuprins 34 de copii cu vârste cuprinse între 2 ani și 5 luni-13 ani (6 fete și 28 de băieți) diagnosticați cu autism conform criteriilor de diagnostic din *4<sup>th</sup> edition Diagnostic and Statistical Manual of Mental Disorders* (4).

Criteriile de excludere au fost reprezentate de:

- afecțiuni care pot afecta dezvoltarea cerebrală normală;
- leziuni cerebrale obiectivate neuroimagic,
- boli infecțioase sau metabolice;
- scleroză tuberoasă Bourneville;
- întârziere mintală severă sau profundă (QI < 35 sau vârstă mintală < 18 luni).

Protocolul de studiu a inclus:

- datele demografice ale pacienților;
- istoricul familial pozitiv pentru epilepsie sau alte afecțiuni neurologice;

Adresa de corespondență:

Dr. Florentina Cucer, Universitatea de Medicină și Farmacie „Gr. T. Popa“, Str. Universității, Nr. 16, Iași

- examenul clinic general și neurologic;
- evaluare psihologică;
- aprecierea dezvoltării neuropsihomotorii în timp a copilului cu autism, cu notarea eventualelor semne de regres (pierderea achizițiilor cognitive, de limbaj sau de comportament) în ultimele 6 luni;
- caracteristicile clinice ale crizelor epileptice descrise de către aparținători sau de către un cadru medical;
- înregistrare electroencefalografică;
- examen neuroimagic;
- bilanț biochimic sanguin și hematologic.

Evaluarea psihologică a cuprins aprecierea QI conform *Wechsler Intelligence Scale for Children III* și evaluarea limbajului, comportamentului, atenției, abilităților sociale și a jocului conform *Childhood Autism Rating Scale* și *Autism Diagnostic Observation Schedule-Generic*.

Diagnosticul de epilepsie s-a făcut pe baza datelor electro-clinice, crizele și sindroamele epileptice fiind clasificate în acord cu *International League Against Epilepsy Classification* din 1981 și 1989.

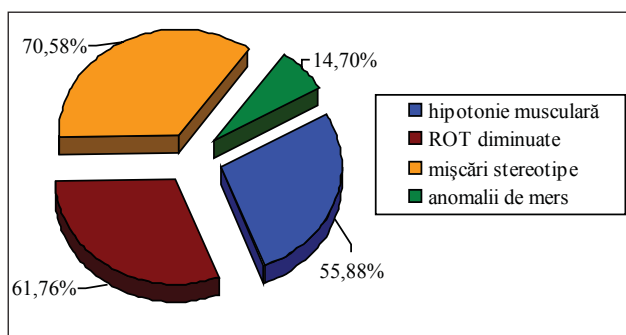
Modul în care prezența crizelor epileptice a influențat calitatea vieții copilului cu autism și a familiei acestuia a fost apreciat pe baza chestionarelor completate de către părinți sau aparținători, scorul variind de la 0 (niciodată o problemă), 1 (aproape niciodată o problemă), 2 (uneori o problemă), 3 (frecvent o problemă), 4 (întotdeauna o problemă).

## REZULTATE

Examenul neurologic a evidențiat hipotonie musculară la 19 pacienți (55,88%), diminuarea reflexelor osteotendinoase la 21 (61,76%), prezența mișcărilor stereotipe la 24 (70,58%) și anomalii ale mersului la 5 (14,70%) dintre copiii cu autism evaluați (Fig. 1). La examenul neurologic nu s-au observat modificări ale tonusului muscular de tip spastic, tulburări de coordonare, mișcări involuntare de tip extrapiramidal sau ticuri și nici anomalii ale nervilor cranieni.

La toți copiii cu autism urmăriți, bilanțul biochimic sanguin și hematologic a fost în limite normale.

Traseul EEG a fost normal în 11 cazuri. La 15 pacienți s-au înregistrat grafoelemente paroxistice patologice, 9 dintre aceștia fiind diagnosticați cu




**FIGURA 1.** Anomaliile evidențiate la examenul neurologic la copiii cu autism

epilepsie. La 8 copii cu autism, pe traseul EEG s-au obiectivat anomalii de tip neepileptiform. În două cazuri pe înregistrarea EEG s-au evidențiat atât descărcări de tip epileptic, cât și neepileptic (Tabelul 1).

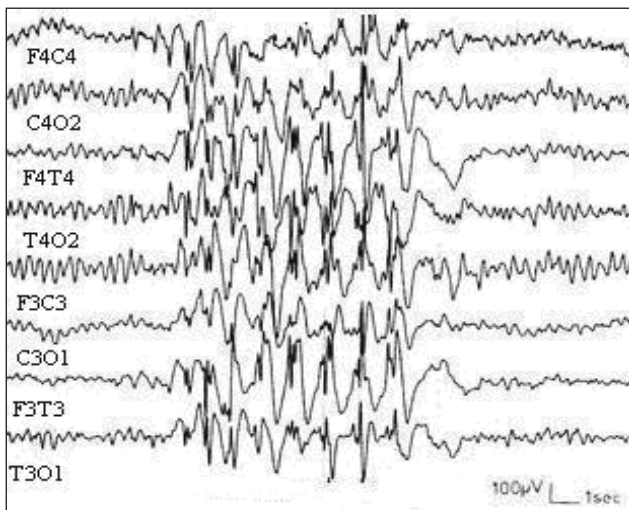
**TABELUL 1.** Aspecte EEG înregistrate la copiii cu autism

Aspect EEG	Nr. pacienți
<b>Normal</b>	11 (32,35%)
<b>Anomalii neepileptice</b>	10 (29,41%)
– predominanța ritmului de fond $\beta$	2
– hipersincronism lent la hiperpnee	5
– asimetria traseului de fond	2
– predominanța ritmului de fond $\alpha$	4
<b>Anomalii epileptice</b>	15 (44,12%)
– unde ascuțite focale	5
– unde ascuțite multifocale	3
– complexe vârf-undă generalizate	11
– polivârfuri	3

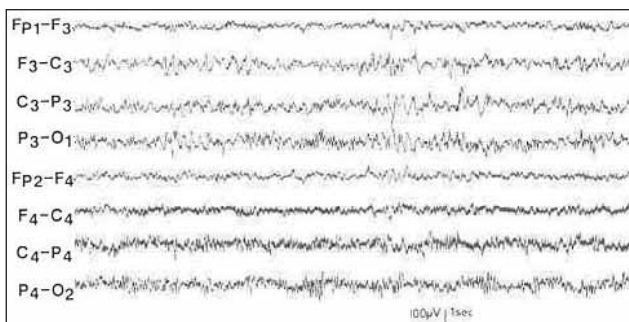
Modificările de tip epileptic înregistrate EEG au fost, în ordinea frecvenței: descărcări de complexe vârf-undă generalizate (11 cazuri), unde ascuțite focale sau multifocale (8 cazuri) și polivârfuri (3 cazuri), la majoritatea pacienților evidențiindu-se mai multe tipuri de grafoelemente patologice (Fig. 2, 3, 4).



**FIGURA 2.** EEG intercritic: descărcări generalizate de complexe vârf-undă la un pacient de 7 ani cu autism și crize epileptice



**FIGURA 3.** EEG intercritic: descărcări generalizate de vârf-undă și polivârfuri la un copil de 5 ani, cu autism și crize epileptice



**FIGURA 4.** EEG intercritic: descărcări de unde focale în regiunea centro-parietală stângă la un copil în vârstă de 8 ani și 6 luni, cu autism și epilepsie

Dintre cei 9 copii cu autism și epilepsie, 5 prezentau crize generalizate de tip tonico-clonic, 3 crize parțiale motorii și 2 copii crize parțiale cu semiologie complexă. Toți pacienții diagnosticați cu epilepsie au fost investigați neuroimagic, aspectul cranio-cerebral fiind normal.

Toți pacienții diagnosticați cu epilepsie au primit medicamente antiepileptice (MAE) în mono sau politerapie (Tabelul 2). Sub tratament antiepileptic s-a obținut controlul complet al crizelor în 6 cazuri și o reducere semnificativă a episoadelor critice > 50% în 3 cazuri. Nu s-au înregistrat efecte secundare la medicația antiepileptică.

Chestionarele cu privire la modul în care prezența crizelor epileptice influențează calitatea vieții copiilor cu autism au relevat faptul că toți părinții considerau că episoadele critice reprezintă frecvent sau întotdeauna o problemă, influențând în mod negativ dezvoltarea cognitivă și integrarea socială a copiilor. Mai mult de jumătate dintre părinți (7/9) au raportat prezența unor semne de regres cu pierderea sau stagnarea achizițiilor cognitive, de limbaj sau de comportament după debutul crizelor

epileptice la copiii cu autism. În urma începerii tratamentului antiepileptic și obținerii controlului complet al crizelor la 6 pacienți cu autism și epilepsie s-a observat că MAE au avut și un efect favorabil asupra dispoziției și comportamentului acestor bolnavi.

**TABELUL 2.** Medicația antiepileptică la copiii cu autism și epilepsie

Medicamentul antiepileptic	Doză	Nr. pacienți
Valproat de sodiu	20-30 mg/kg/zi	7
Lamotrigină	1-5 mg/kg/zi	4
Oxcarbazepină	15-30 mg/kg	3

## DISCUȚII

La copiii cu autism, examenul neurologic poate evidenția anumite modificări ale tonusului muscular, reflexelor osteotendinoase, anomalii de mișcare, astereognozie și prezența mișcărilor stereotipe, anomalii ce variază în timp (5). Incidența hipotoniei la pacienții cu autism este estimată la 25-65% (6). În numeroase studii s-a observat că problemele neurologice, chiar dacă sunt depistate la un număr relativ însemnat de copii cu autism, se pot diminua în timp (5). Substratul patologic al acestor modificări motorii sunt asociate cu implicarea ganglionilor bazali, a ariei motorii suplimentare și a regiunii cingulate anterioare. Prin studii neuroimagistice funcționale care au urmărit performanța motorie a persoanelor cu autism s-a sugerat că la aceștia activitatea cerebrală și cerebeloasă este atipică (3).

În studiul nostru, evaluarea neurologică a pacienților de vârstă pediatrică diagnosticați cu autism a obiectivat hipotonie musculară la 55,88% dintre cazuri, diminuarea reflexelor osteotendinoase la 61,76% dintre copiii urmăriți, anomalii ale mersului la 14,70% și mișcări stereotipe la 70,58%. Mișcărilor stereotipe și repetitive au fost prezente în special la cei cu forme severe de autism.

Epilepsia este relativ frecventă la copiii cu autism, având o incidență variabilă de 8-42% (7). Relația dintre epilepsie, descărcările EEG de tip epileptic în absența episoadelor critice și autism nu este pe deplin înțeleasă. Într-un studiu ce a monitorizat aspectul EEG al copiilor cu autism, Reinhold (2005) raportează prezența anomaliilor EEG la 27% dintre pacienți, în 65% dintre cazuri descărcările EEG fiind de tip epileptiform. La rândul său, Kim (2006) a observat grafoelemente patologice EEG la 22% dintre copiii cu autism urmăriți, chiar dacă nu prezentau clinic crize epileptice. Canitano (2005) a remarcat că 35% dintre pacienții de vârstă

pediatrică cu autism evaluați erau diagnosticați cu epilepsie și aveau modificări EEG de tip paroxistic, iar 22% prezentau doar anomalii EEG fără crize epileptice.

În studiul nostru s-au înregistrat descărcări EEG de tip neepileptic la 29,41% dintre copiii cu autism urmăriți și de tip epileptic la 44,12%, diagnosticați cu epilepsie fiind 26,47%.

Semnificația modificărilor EEG la copiii cu autism nu este clară, unii autori consideră că prezența lor reprezintă un factor de risc pentru apariția ulterioară a crizelor epileptice (10). Alții consideră că grafoelementele patologice înregistrate EEG la pacienții cu autism reprezintă epifenomene legate de vârstă determinate de imaturitatea cerebrală și corelate cu cauze ereditare (9).

## CONCLUZII

Examenul neurologic a evidențiat modificări ale tonusului muscular și ale reflexelor la peste jumătate dintre copiii cu autism urmăriți. Epilepsia și descărcările EEG de tip epileptic au fost frecvente la copiii cu autism. Rezultatele studiului actual demonstrează că evaluarea EEG este importantă la acești pacienți. Prezența crizelor epileptice a reprezentat un factor de prognostic negativ privind evoluția cognitivă, comportamentală și emoțională a copilului cu autism. Abordarea terapeutică a epilepsiei în autism a constat în administrarea de medicamente antiepileptice care, pe lângă controlul crizelor, au influențat favorabil atât dispoziția, cât și comportamentul pacienților.

## *Neurological manifestations in children with autism*

**Georgeta Diaconu, Ioana Grigore, Maria Iliescu, Lavinia Chitimus**  
3<sup>rd</sup> Pediatrics Clinic, „Gr.T. Popa” University of Medicine and Pharmacy, Iasi

### ABSTRACT

The autism is a pervasive developmental disorder that can be associated with various neurological disorders. The aim of this study is to evaluate the incidence and characteristics of neurological abnormalities, the presence of epileptic seizures and/or EEG abnormalities in children with autism. Our study included 34 children (aged 2.5 to 13 years) diagnosed with autism. The study protocol included: general physical and neurological examination, IQ, tests of language, behavior, auditory attention, social skills and play, clinical features of epileptic seizures, EEG recordings. Neurological exam revealed mild hypotonia in 19 (55.88%) patients with autism, hyporeflexia in 21 (61.76%), the presence of stereotype movements in 24 (70.58%) and abnormalities of gait in 5 (14.80%) cases. Epileptic seizures were present in 9 children. EEG changes were present in all children diagnosed with autism and epilepsy, but also in those with no clinically critical episodes; they were represented by nonepileptic type in 29.41% cases and epileptic abnormalities in 44.12%. The changes of tone and reflexes, seizures and epileptic discharges were particularly common in children studied with autism. Our data suggests that EEG evaluation is important for these patients. The management of epilepsy in autism consists in the administration of antiepileptic drugs that, in addition to seizures control, also interfere with mood and behavioral disturbance observed in autism.

**Key words:** autism, child, epilepsy, EEG abnormalities, neurological abnormalities

The autism is characterized by the absence of social interaction, of verbal and nonverbal communication and by the presence of repetitive and restricted behavior (1). Epileptic seizures may be present in children with autism, some authors considering that about one third of these patients are diagnosed with epilepsy (2). Several studies have investigated the relationship between epilepsy, electroencephalographic (EEG) changes and

autism. The way the presence of epileptic seizures and EEG changes affects the evolution and prognosis of patients with autism is not completely understood, but it has been shown that the presence of epilepsy adversely affects language, behavior and quality of life (3).

The aim of this study is to assess the incidence and characteristics of neurological abnormalities, epilepsy and EEG changes registered in children

with autism and the way the presence of critical episodes affects the quality of life in these patients.

## MATERIALS AND METHODS

The study group included 34 children aged between 2.5-13 years (6 girls and 28 boys) diagnosed with autism, according to the 4<sup>th</sup> edition *Diagnostic and Statistical Manual of Mental Disorders* diagnosis criteria (4).

Exclusion criteria were represented by:

- diseases that can affect normal brain development;
- neuroimaging objectified brain damage;
- infectious or metabolic diseases;
- Bourneville tuberous sclerosis;
- severe or profound mental retardation (IQ <35 or mental age <18 months).

The study protocol included:

- patients' demographic data;
- positive family history for epilepsy or other neurological disorders;
- general physical and neurological exam;
- psychological evaluation;
- assessment of neurological progress of child with autism, scoring the possible signs of regression (loss of cognitive, language and behavior acquisitions) in the last 3 months;
- clinical features of epileptic seizures described by caregivers or by medical staff;
- electroencephalographic recording;
- neuroimaging exam;
- biochemical and hematological exam.

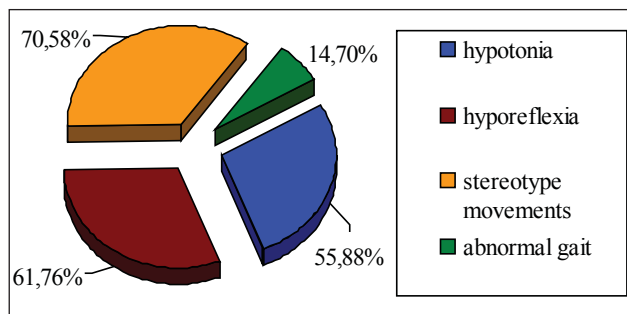
Psychological evaluation included the assessment of QI according to *Wechsler Intelligence Scale for Children III* and the evaluation of language, behavior, attention, social skills and play, according to the *Childhood Autism Rating Scale* and *Autism Diagnostic Observation Schedule-Generis*.

The diagnosis of epilepsy was based on electro-clinical signs; seizures and epileptic syndromes were classified according to International League Against epilepsy Classification – 1981 and 1989.

The way the presence of epileptic seizures influenced the quality of life in children with autism and of their families was assessed by questionnaires completed by parents or caregivers, the score ranging from 0 (never a problem), 1 (almost never a problem), 2 (sometimes a problem), 3 (often a problem), 4 (always a problem).

## RESULTS

Neurological exam revealed hypotonia in 19 (55.88%) children with autism, hyporeflexia in 21 (61.76%), the presence of stereotypic movements in 24 (70.58%) and abnormalities of gait in 5 (14.70 %) cases (Figure 1). The neurological examination has shown no changes of muscle tone (spasticity), disorders in coordination, involuntary extrapyramidal movements and no cranial nerve abnormalities.



**FIGURE 1.** Abnormalities of the neurological exam in children with autism

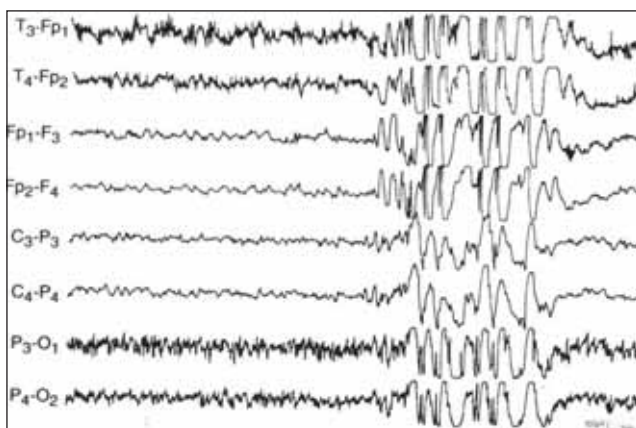
In all children with autism the biochemical and hematological blood exams were normal.

EEG recordings were normal in 11 cases. Pathological paroxysmic graphoelements were registered in 15 patients, 9 of them being diagnosed with epilepsy. Nonepileptic abnormalities of EEG recordings were objectified in 8 children with autism. In two cases, the EEG recording has shown both epileptic and nonepileptic discharges (Table 1).

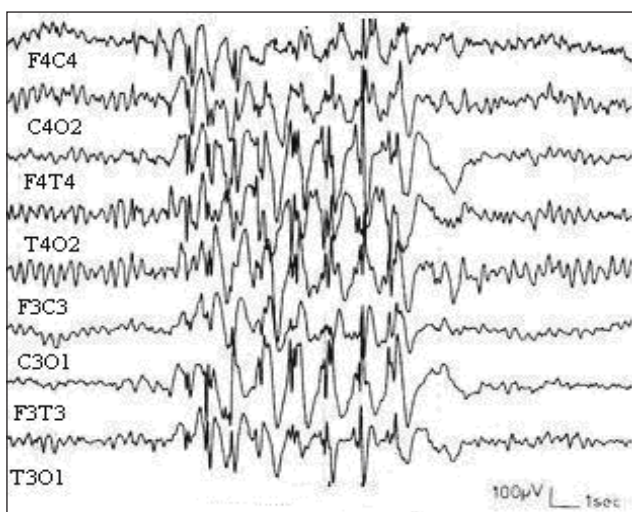
**TABLE 1.** EEG recordings in children with autism

EEG recordings	No. of patients
Normal	11 (32,35%)
Nonepileptic abnormalities	10 (29,41%)
– the predominance of background $\beta$ rhythm	2
– slow hypersincronism to hyperpnoea	5
– background route asymmetry	2
– the predominance of background $\alpha$ rhythm	4
Epileptic abnormalities	15 (44,12%)
– focal sharp waves	5
– multifocal sharp waves	3
– generalized wave-spike complex	11
– poli-spikes	3

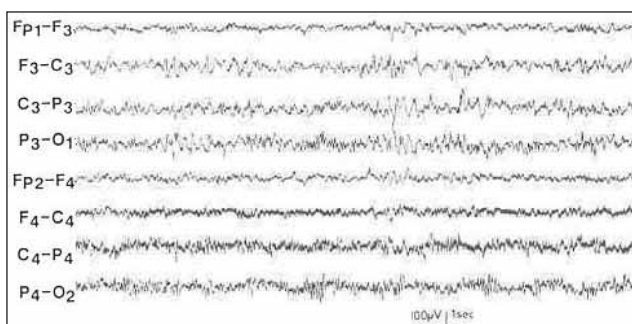
Epileptic EEG changes, in order of frequency, have been: generalized discharges of wave-spike complexes (11 cases), focal or multifocal sharp waves (8 cases) and poli-spikes (3 cases); most of the patients presented evidence of several types of pathological graphoelements (Fig. 2, 3, 4).



**FIGURE 2.** EEG: generalized discharges of wave-spike complexes in a 7 years old patient with autism and epileptic seizures



**FIGURE 3.** EEG: generalized discharges of wave-spike and poli-spikes in a 5 years old child with autism and epileptic seizures



**FIGURE 4.** EEG: focal waves discharges in centro-parietal region of the left hemisphere in a patient with autism and epilepsy aged 8 years 6 months

Five of the nine children with autism and epilepsy had generalized tonic-clonic seizures, three of them motor partial seizures and two partial seizures with complex semiology. At all patients diagnosed with epilepsy was performed neuro-imaging examination which showed no brain damage.

All patients diagnosed with epilepsy were receiving antiepileptic drugs (AED) in mono or polytherapy (Table 2). With antiepileptic treatment was obtained complete control of seizures in six cases and a significant reduction in critical episodes > 50% in three cases. There were no side effects reported in AEDs.

Questionnaires involving the way the presence of epileptic seizures affects the quality of life of children with autism have revealed that all parents felt that the critical episodes are often or always a problem, adversely affecting the cognitive and the social integration of children.

More than half of the parents (6/9) reported the presence of signs of decline or stagnation, loss of cognitive acquisition, language or behavior after onset of seizures in children with autism. After initiation of antiepileptic treatment and obtaining full control of seizures in 6 patients with autism and epilepsy had been observed that the AED had a favorable effect positive influencing the behavior of these patients.

**TABLE 2.** Antiepileptic medication in children with autism and epilepsy

Antiepileptic medications	Dose	No. of patients
Sodium valproate	20-30 mg/kg/zi	7
Lamotrigine	1-5 mg/kg/zi	4
Oxcarbazepine	15-30 mg/kg	3

## DISCUSSION

Neurological examination in children with autism may show changes in muscle tone, tendon reflexes, abnormal movement, astereognosy and the presence of stereotyped movements. These abnormalities varies over time (5). The incidence of hypotonia in patients with autism is estimated at 25-65% (6). Many studies have found that even if neurological problems are detected in a relatively large number of children with autism, they may diminish in time (5). These motor abnormalities are associated with the involvement of basal ganglia, the supplementary motor area and proximal cingulated region. The functional neuroimaging studies that have evaluated motor performance of persons with autism suggested that cerebral and cerebellar activities are atypical (3).

In our study, neurological evaluation of pediatric age patients diagnosed with autism objectified mild hypotonia in 55,88% cases, hyporeflexia in 61,76%, abnormal gait in 14,70% and stereotyped movements in 70,58%. Stereotype and repetitive movements were present especially in those with severe forms of autism.

Epilepsy is relatively common in children with autism, with a variable incidence of 8-42% (7). The relationship between epilepsy, the type of epileptic EEG discharges in the absence of critical episodes and autism is not completely understood. In a study that evaluates the EEG appearance in children with autism, Reinhold (2005) reported EEG abnormalities in 27% of the patients; 65% cases presented EEG epileptiform discharges. Also, Kim (2006) observed pathological graphoelements in 22% of the assessed children with autism, even if they didn't had epileptic seizures. Canitano (2005) noted that 35% of the evaluated pediatric age patients with autism were diagnosed with epilepsy and presented EEG changes of paroxysmic type, while 22% showed only EEG abnormalities without seizures.

In our study there were recorded nonepileptic EEG discharges in 29.41% cases, the epileptic type in 44.12% and 26.47% patients were diagnosed with epilepsy.

The significance of EEG changes in children with autism is not completely understood, some authors

believe that their presence is a risk factor for subsequent occurrence of seizures (10). Others say that the pathological graphoelements recorded on EEG in patients with autism represents epiphenomena related to age, caused by cerebral immaturity and correlated with hereditary causes.

## CONCLUSIONS

Neurological exam revealed changes in muscle tone and reflexes in more than half of children with autism. Epilepsy and epileptic discharges was common in children with autism. The results of the current study demonstrate that EEG evaluation is important in these patients. The presence of epileptic seizures was a negative prognosis factor for cognitive, behavioral and emotional development of children with autism. The management of epilepsy in autism consists in the administration of antiepileptic drugs that, in addition to seizures control, also interfere with mood and behavioral disturbance observed in autism.

## REFERENCES

1. Charman T, Baird G. Practitioner review: Diagnosis of autism spectrum disorder in 2- and 3-year-old children. *Journal of Child Psychology & Psychiatry* 2002; 43(3):289-305.
2. Giovanardi Rossi P, Posar A, Parmeggiani A. Epilepsy in adolescents and young adults with autistic disorder. *Brain and Development* 2000; 22:102-106.
3. Minshew NJ, Sung K, Jones BL, Furman JM. Underdevelopment of the postural control system in autism. *Neurology* 2006; 63:2056-2061.
4. American Psychiatric Association. Pervasive developmental disorders. In: Diagnostic and Statistical Manual of Mental Disorders, 4<sup>th</sup> ed. Washington, DC: American Psychiatric Association, 1994:65-78.
5. Haas RH, Townsend J, Courchesne E, Lincoln AJ, Schreibman L, Yeung-Courchesne R. Neurologic abnormalities in infantile autism. *Journal of Child Neurology* 1996; 11(2):84-92.
6. Rapin I, editor. Preschool children with inadequate communication: Developmental language disorder, autism, low IQ (Clinics in Developmental Medicine, Vol. 139). London: Mac Keith Press; 1996.
7. Canitano R, Luchetti A, Zappella M. Epilepsy, electroencephalographic abnormalities, and regression in children with autism. *J Child Neurol* 2005;20:27-31.
8. Reinhold JA, Molloy CA, Manning-Courtney P. Electroencefalogram abnormalities in children with autism spectrum disorders. *J Neurosci Nurs*, 2005;37(3):136-8.
9. Kim HL, Donnelly JH, Tournay AE et al. Absence of seizures despite high prevalence of epileptiform EEG abnormalities in children with autism monitored in tertiary care center. *Epilepsia*, 2006; 47(2):394-8.
10. Hara H. Autism and epilepsy: a retrospective follow-up study. *Brain Dev*, 2007; 29(8):486-90.