

INTERRELAȚIA DINTRE INFECȚIA CU *HELICOBACTER PYLORI* ȘI PURPURA HENOCH-SCHÖNLEIN LA COPIL

Dr. Alina Murgu¹, Dr. Evelina Moraru¹, Dr. Aurica Rugină¹, Dr. Ileana Ioniuc¹,
Dr. Doina Mihăilă², Prof. Dr. M. Burlea³

¹Clinica II Pediatrie, Spitalul „Sf. Maria“, UMF „Gr. T. Popa“, Iași

²Laboratorul Anatomie Patologică, Spitalul „Sf. Maria“, UMF „Gr. T. Popa“

³Clinica V Pediatrie, Spitalul „Sf. Maria“, UMF „Gr. T. Popa“, Iași

REZUMAT

Afectarea digestivă în purpura Henoch Schönlein (PHS) este frecventă uneori severă, concomitentă sau poate precede debutul acesteia. Infecția cu *Helicobacter pylori* este inclusă între factorii trigger cu implicații patogenice în declanșarea bolii. Studiul efectuat pe 8 cazuri cu gastrită și PHS urmărește documentarea interrelației dintre ele.

Cuvinte cheie: purpura Henoch-Schönlein, copil, infecție cu *H. Pylori*

Purpura Henoch-Schönlein constituie și în prezent cea mai frecventă vasculită a copilăriei în a cărei tablou polimorf, alături de simptomatologia cutanată, articulară și renală, se regăsesc manifestări de tip digestiv cu o incidență variabilă de 32-51% cazuri (1,2). Afectarea cu precădere a tractului gastro-intestinal fie concomitent cu debutul bolii în majoritatea cazurilor sau precedându-l în 14-31% cazuri, situație care creează adevărate probleme de diagnostic pozitiv, se exprimă clinic cu grade diferite de severitate de la sindrom dispeptic, durere abdominală difuză sau localizată cel mai frecvent epigastralgiei, tulburări de tranzit, hemoragie digestivă superioară (hematemeză/melenă) la aspect de abdomen acut chirurgical (3,4). Este bine cunoscut faptul că purpura Henoch-Schönlein este inclusă în lista cauzelor de pancreatită acută, colangiopatie ischemică, jejunită severă sau stenoză intestinală ca urmare a leziunilor vasculitice locale necrotico-ischemice care se produc (5,6,7,8). Dealtfel, această circumstanță evolutivă implică vigilență medicală sporită în urmărirea acestor bolnavi pentru evitarea complicațiilor secundare.

Studiul își propune aprecierea impactului prognostic al infecției cu *Helicobacter pylori* ca factor trigger în evoluția bolnavilor cu purpură Henoch-Schönlein și afectare digestivă de tip gastrită.

MATERIAL ȘI METODĂ

Dintr-un total de 108 bolnavi diagnosticați cu purpură Henoch-Schönlein conform criteriilor ACR 1990, care au prezentat și manifestări digestive, în tabloul clinic s-au selectat 17 cazuri (15,9%) care au avut simptomatologie sugestivă pentru afectarea digestivă de tip gastrită.

S-a efectuat endoscopia digestivă superioară în scop diagnostic (endoscop pediatric Storz cu diametru de 6 mm).

Pentru precizarea relației cu infecția cu *Helicobacter pylori* s-au prelevat 4 biopsii din mucoasa antrală și fundică pentru: testul ureazei, examen microscopic direct (microbiologic) și examen histopatologic (2 probe).

Adresa de corespondență:

Dr. Alina Murgu, Universitatea de Medicină și Farmacie „Gr. T. Popa“, Str. Universității, Nr. 16, Iași

Examinarea histopatologică s-a efectuat prin microscopie optică și imunohistochimie. Fragmentele biotice pentru examenul histopatologic în microscopie optică au fost preparate prin fixare în alcool absolut și prelucrare prin tehnica includerii la parafină.

Secțiunile de 4-5 μm obținute la microtom au fost colorate cu Hematoxilina eozină în vederea examinării leziunilor mucoasei gastrice și cu Giemsa pentru evidențierea *Helicobacter pylori*.

Prelucrarea în vederea examinării imunohistochemice a fragmentelor de biopsie s-a efectuat prin tehnica avidină-biotină cu cromogen AEC (aminoetil-carbozil). S-a utilizat imunomarcaj cu anticorpi policlonali pentru IgA IgG, IgM, antimacrofag (CD 68). Aprecierea cantitativă a celulelor marcate s-a făcut după o scală de la – la +++.

Diagnosticul de gastrită și clasificarea acesteia s-au făcut după sistemul Sydney (9) care permite clasificarea stadiului de severitate histopatologică după indicii de inflamație în: formă ușoară, moderată și severă.

La pacienții confirmați pozitiv la examenul histopatologic pentru gastrită cu *Helicobacter pylori* s-a efectuat suplimentar și testul ELISA pentru dozarea cantitativă a Ac *H. pylori* Ig G, valoarea de referință a normalului fiind < 5 UI/ml.

REZULTATE ȘI DISCUȚII

Toți bolnavii din lotul de studiu au prezentat epigastralgie cu intensitate variabilă la care s-au asociat și alte manifestări gastrointestinale cu grade diferite de severitate de tip hemoragie digestivă superioară (HDS) – 9/17 cazuri, sindrom dispeptic – 12/17 cazuri necesitând efectuarea endoscopiei digestive superioare în scop diagnostic. Fibroscopia digestivă superioară a precizat în 8/17 cazuri aspectul de gastrită uneori asociată cu leziuni inflamatorii de duodenită.

Recent implicată între numeroșii factori etiopatogenici ai purperei Henoch-Schönlein, infecția cu *Helicobacter pylori* pare să fie direct corelată cu severitatea manifestărilor gastrointestinale din cadrul bolii. Această interrelație a fost susținută de demonstrarea titrului ridicat de Ac *H. pylori* și a leziunilor endoscopice de gastroduodenită la bolnavii cu purpură Henoch-Schönlein. Implicarea acestui agent infecțios ca și marker de severitate și prognostic nefavorabil pentru manifestările digestive este susținută de obiectivarea Ac *H. pylori* de tip Ig G în faza activă a bolii și de tip Ig A în faza cronică (10).

Asocierea infecției cu *H. pylori* în lotul de studiu a fost demonstrată atât imunoserologic prin titru

crescut al anticorpilor specifici de tip Ig G în faza activă a bolii, cât și histopatologic la 6/8 bolnavi diagnosticați cu gastrită.

Coroborarea rezultatelor clinico-imuno-histologice obținute cu datele de anamneză demonstrează prezența gastritei (obiectivată endoscopic) anterior debutului purperei Henoch-Schönlein cu cel puțin 3-6 luni la 4/8 bolnavi, 2 din aceștia fiind pozitivi pentru *H. pylori*. Ambii bolnavi au rămas pozitivi pentru *H. pylori* și în cursul vasculitei Henoch-Schönlein (tabelul 1).

TABELUL 1. Interrelația dintre infecția cu *H. pylori* și Purpura Henoch-Schönlein

| | Anterior debutului | În cadrul PHS |
|-----------------------------|--------------------|---------------|
| | Nr. caz | Nr. caz |
| Gastrită <i>H. pylori</i> + | 2 | 6 |
| Gastrită <i>H. pylori</i> – | 2 | 2 |
| Total | 4 | 8 |

Acest aspect particular de debut, prin simptome digestive severe de tip gastrită cu *H. pylori* (certificată endoscopic, imunologic histopatologic) cu mult timp (1-3 luni) anterior debutului rash-ului cutanat este menționat și de alte studii (3,10).

Endoscopia digestivă reprezintă o modalitate modernă de explorare și totodată o indicație pentru bolnavii cu purpură Henoch-Schönlein și manifestări severe gastrointestinale de tip durere abdominală, hemoragie digestivă superioară (11,12).

Aspectele endoscopice mai frecvent evidențiate în alte studii, în faza activă a bolii la nivel gastric și duodenal sunt de tip congestie, leziuni purpurice și/sau micropeteșiale, eroziuni, ulcerații (13, 14, 15).

La bolnavii studiați structura diagnosticelor endoscopice a cuprins:

1) Gastrită purpurică (*H. pylori* +) 2/8 cazuri; (fig. 1)

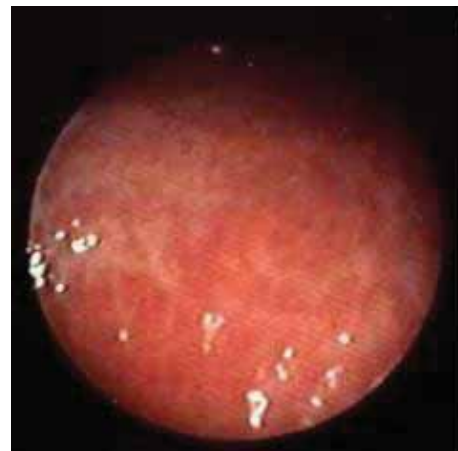

FIGURA 1. Gastrită purpurică

- 2) Gastrită nodulară antrală (H. pylori +) 4/8 cazuri; (fig. 2)
 3) Duodenită difuză 4/8 cazuri
 4) Gastrită difuză (H. pylori -) 2/8 (fig. 3)

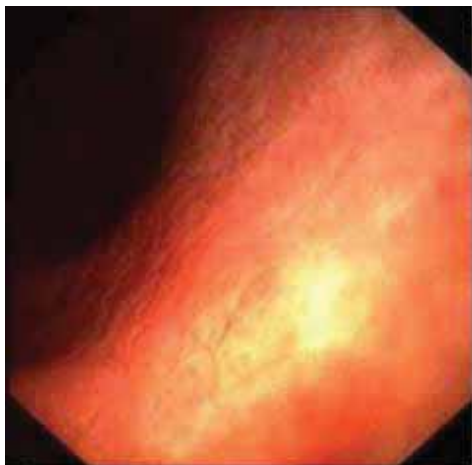

FIGURA 2. Gastrită nodulară antrală

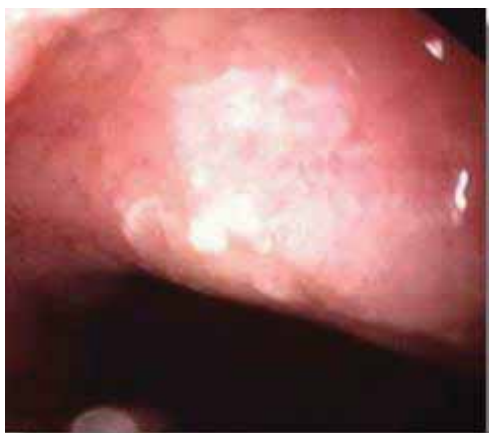


FIGURA 3. Gastrită difuză exudativă

Leziuni macroscopice mai severe au fost obiectivate mai ales la bolnavii ce au asociat și infecție cu H. Pylori- 6/8 cazuri de tip: gastrită nodulară antrală și duodenită 4/6 cazuri și gastrită purpurică 2/6 cazuri. Cazurile cu H. pylori absent au prezentat doar leziuni difuze inflamatorii (2/8 cazuri). Echivalențele histopatologice ale modificărilor obiectivate endoscopic la nivel gastric și duodenal, asociate infecției cu H. pylori, cel mai frecvent raportate în alte studii sunt de tip gastrită cronică moderat/masiv activă, duodenită, jejunită (16).

Structura diagnosticului histopatologic la bolnavii studiați a fost (tabelul 2; fig. 4, 5):

Deoarece unii autori au raportat prezența afectării gastro-duodenale anterioare debutului bolii fără a se demonstra prezența infecției cu H. pylori, studiile actuale încearcă să descifreze raportul între durerea abdominală ca simptom izolat sau formă atipică de purpură Henoch-Schönlein (3,13). Kato și colab. (17) a demonstrat la bolnavii

TABELUL 2. Structura diagnosticului histopatologic

| | Nr. caz |
|--|------------------------|
| Gastrită antrală masivă activă (H.pylori +) | 2 (anterior debutului) |
| Gastrită antrală moderat activă (H.pylori +) | 4 |
| Gastrită moderată (H.pylori -) | 2 |
| Total | 8 |

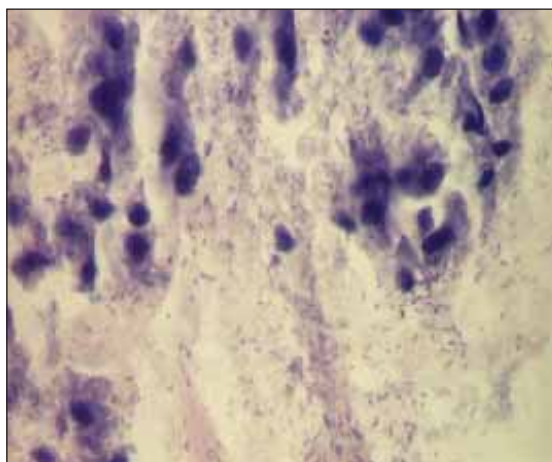


FIGURA 4. Gastrita cu H. Pylori GL × 400 (colecția Dr. Doina Mihăilă)

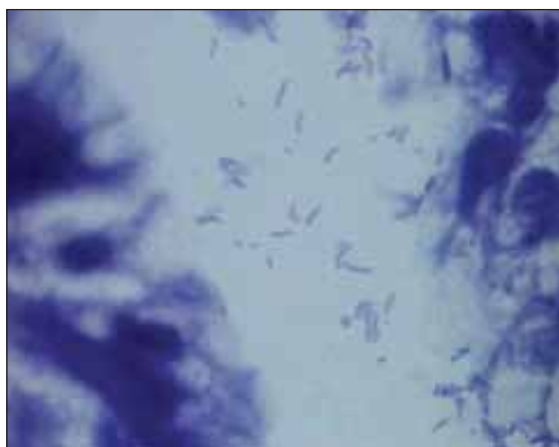


FIGURA 5. Gastrita cu H. Pylori - imersie × 1000 (colecția Dr. Doina Mihăilă)

cu purpură Henoch-Schönlein și manifestări digestive severe debutate anterior rash-ului cutanat prin examinarea imunohistochimică a cupelor de biopsie gastrică și duodeno-jejunală, prezența depozitelor Ig A la nivel gastrointestinal.

Studiul imunohistochimic al fragmentelor de biopsie gastrică a relevat prezența depozitelor IgA la nivelul plasmocitelor la toți cei 6 bolnavi confirmați cu gastrită cu H. pylori, dar nu și la cei fără infecție cu H. Pylori (fig. 6; tabelul 3). Imunomarcajul cantitativ a fost „+++” în 4/6 cazuri și „+” în 2/6 cazuri.

Datele prezentate susțin rolul implicării probabile a infecției cu H. pylori între factorii trigger pentru boală, cele 2 cazuri cu gastrită H. pylori confirmată

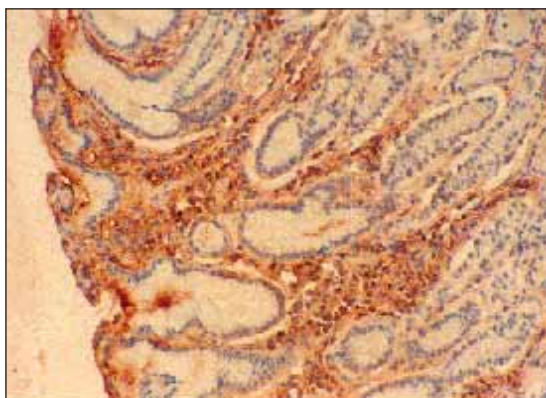


FIGURA 6. Gastrita cu *H. Pylori* - IgA (imunohisto-chimie) (colecția Dr. Doina Mihăilă)

TABELUL 3. Corelații clinico-endoscopice și imunohistochimice în PHS asociată infecției cu *H. pylori*

| | Gastrită (8 cazuri) | |
|--|----------------------------|----------------------------|
| | H.pylori (+) – 6 cazuri | H.pylori (–) – 2 cazuri |
| Clinic | | |
| – durere abdominală + sdr. dispeptic | 6 | 2 |
| – HDS | 5 | 1 |
| Endoscopie | | |
| – gastrită purpurică | 2 | – |
| – gastrită nodulară antrală + duodenită difuză | 4 | – |
| – gastrită difuză | – | 2 |
| Histopatologie (MO) | | |
| – gastrită antrală masivă activă | 2 | – |
| – gastrită antrală moderat activă | 4 | – |
| – gastrită antrală moderată | – | 2 |
| Imunohistochimie - Ig A | | |
| ++ | 4 | – |
| + | 2 | – |

anterior debutului rash-ului cutanat cu câteva luni și depozit plasmocitar Ig A la nivel gastric pot fi considerate forme atipice de purpură Henoch-Schönlein. Ceilalți 2 bolnavi cu gastrită fără *H. pylori* și cu imunomarcaj negativ pentru Ig A îi considerăm ca și comorbiditate asociată purperei Henoch-Schönlein. Interesant este că 2/6 bolnavi confirmați cu *H. pylori* prezent au asociat manifestări renale severe, cronice manifestate bioptic, ceea ce confirmă datele unor studii privind asocierea dintre severitatea manifestărilor digestive și riscul de afectare renală (18).

CONCLUZII

1. La o minoritate de bolnavi cu purpură Henoch-Schönlein, simptomatologia digestivă poate precede cu 1-3 luni apariția rash-ului purpuric caracteristic.
2. Infecția cu *Helicobacter pylori* poate fi un trigger important al manifestărilor digestive severe care preced sau sunt concomitente vasculitei Henoch-Schönlein.
3. Endoscopia digestivă reprezintă un mijloc important de precizare diagnostică în formele de boală cu simptome digestive severe.
4. Precizarea imunohistochimică a depozitelor Ig A plasmocitare la nivel gastric reprezintă un argument suplimentar în favoarea implicării patogenice Ig A în purpura Henoch-Schönlein și un mijloc util pentru diagnosticul pozitiv în formele atipice cu debut anterior apariției erupției purpurice.

*Interrelation between *Helicobacter pylori* infection and Henoch-Schonlein purpura in children*

Alina Murgu¹, Evelina Moraru¹, Aurica Rugina¹, Ileana Ioniuc¹, Doina Mihaila², M. Burlea³

¹2nd Pediatrics Clinic, Children's Emergency Hospital "Sf. Maria", Iasi

²Pathological anatomy laboratory, Children's Emergency Hospital "Sf. Maria", Iasi

³5th Pediatrics Clinic, Children's Emergency Hospital "Sf. Maria", Iasi

ABSTRACT

In Henoch Schonlein purpura (HSP) digestive impairment is often severe, frequently, simultaneously or before its onset. *H. pylori* infection is included among the factors triggers with pathogenic implications for disease. The study performed on 8 cases with gastritis and HSP documentation the interrelation of them.

Key words: Henoch-Schonlein purpura, children, infection with *H. pylori*

Henoch-Schonlein purpura is the most common vasculitis of childhood in which polymorphous picture with skin symptoms, joint and renal manifestations is found a variable digestive manifestation with variable incidence of 32-51% of cases (1,2). Mainly affecting the gastrointestinal tract the simultaneous with onset of illness in most cases or his previous in 14-31% cases, a situation that creates real problems for diagnosis, is clinical expressed varying degrees of severity of dyspeptic syndrome, diffuse or localized abdominal pain most commonly epigastric, transit disorders, upper gastrointestinal (GI) bleeding (haematemesis/melaena) to acute surgical abdomen (3,4). It is well known that Henoch-Schonlein purpura is included in the list of causes of acute pancreatitis, ischemic cholangiopathy, jejunal stenosis or severe intestinal vasculitis due to local ischemic and necrotic lesions (5,6,7,8). Actually this evolutive circumstance implies increased medical vigilance in monitoring these patients to prevent secondary complications.

The study aims to assess the prognostic impact of *H. pylori* infection as a trigger factor in the evolution of patients with Henoch-Schonlein purpura and digestive manifestation type gastritis.

MATERIALS AND METHODS

From a total of 108 patients diagnosed with Henoch-Schonlein purpura (ACR 1990 criteria), which had digestive clinical manifestations were selected 17 cases (15.9%) who had digestive symptoms suggestive for gastritis.

Upper gastrointestinal endoscopy was performed for diagnostic (Storz pediatric endoscope with 6 mm diameter).

For clarifying the relationship with *Helicobacter pylori* infection 4 gastric biopsies were taken from antral mucosa and fundic region for: urease test, direct microscopic examination (microbiological) and histopathology (2 samples).

Histopathological examination was performed by optical microscopy and immunohistochemistry. Pieces of biopsy for histopathological examination in optical microscopy were prepared by fixing in absolute alcohol and inclusion in paraffin processing technique. Sections of 4-5 μm obtained from microtome were stained using haematoxylin-eosine to examine gastric mucosal lesions and with Giemsa for evidence of *Helicobacter pylori*.

Processing for immunohistochemical examination of biopsy fragments was performed by avidin-biotin technique with the chromogen AEC (amino ethyl-carbozil). Immunomarkers polyclonal antibody was used for IgA, IgG, IgM, antimacrophag (CD 68).

Quantitative assessment of cells was marked by a scale from - to + + +.

Gastritis diagnostic and its classification was done according to Sydney system (9) to classify the severity of histopathological stage after the inflammation index: as mild, moderate and severe. Patients histopathology confirmed positive for *Helicobacter pylori* gastritis and additional ELISA was performed for quantitative determination of *H. pylori* Ig G, normal reference value was <5 IU / ml.

RESULTS AND DISCUSSION

All patients in the study group had epigastric pain of variable intensity that were associated with other gastrointestinal manifestations of varying degrees of severity like upper gastrointestinal hemorrhage (9/17 cases), dyspeptic syndrome (12/17) requiring digestive superior endoscopy for diagnostic. Upper gastrointestinal endoscopy found in 8/17 cases gastritis aspects associated with the inflammatory lesions of the duodenum.

Recently involved of many etiopathogenic factors of Henoch-Schonlein purpura, *Helicobacter pylori* infection appears to be directly correlated with the severity of gastrointestinal disease.

This interrelation was supported by demonstrating of a high titer of *H. pylori* antibodies and endoscopic gastroduodenal lesions in patients with Henoch Schönlein purpura.

Involvement of this infectious agent as the severity and unfavorable prognostic marker for gastrointestinal symptoms is supported by demonstration of *H. pylori* antibodies type Ig G in the active phase of disease and type Ig A antibodies in chronic phase (10). Association of *H. pylori* infection in the study group was demonstrated by both immunoserological increased level for Ig G specific antibody in active phase of disease and histopathological at the 6/8 patients diagnosed with gastritis.

Corroborating clinical and history of disease results obtained with immuno-histological data on demonstrate presence of gastritis (endoscopic) before onset Henoch-Schonlein purpura with at least 3-6 months to 4/8 patients, 2 of them were positive for *H. pylori* infection. Both patients were positive for *H. pylori* infection and in the course of Henoch-Schonlein vasculitis (table 1).

TABLE 1. Interrelation between *H. pylori* infection and Henoch-Schonlein purpura

| | Before onset | Within HSP |
|-----------------------------------|--------------|------------|
| | Nr. cases | Nr. cases |
| Gastritis with <i>H. pylori</i> + | 2 | 6 |
| Gastrită without <i>H. pylori</i> | 2 | 2 |
| Total | 4 | 8 |

This particular onset aspect by severe digestive symptoms with *H. pylori* gastritis type (demonstrated endoscopic, immunological and histopathological) a long time before onset skin rash (1-3 months) is mentioned and in other studies (3,10).

Digestive endoscopy is a modern way of exploration and also an indication for patients with Henoch-Schonlein purpura and gastrointestinal symptoms like severe abdominal pain and upper gastrointestinal hemorrhage (11,12).

Endoscopic issues frequently raised in other studies, in the active stage of disease at the gastric and duodenal region are congestion, purpuric lesions, erosions and ulcerations (13,14,15).

Endoscopic diagnosis structure in patients studied included:

- 1) Purpuric gastritis (*H. pylori* +) - 2/8 cases; (fig. 1)
- 2) Nodular antral gastritis (*H. pylori* +) - 4/8 cases; (fig. 2)
- 3) Diffuse duodenitis - 4/8 cases
- 4) Diffuse gastritis (*H. pylori* -) - 2/8 cases (fig. 3)

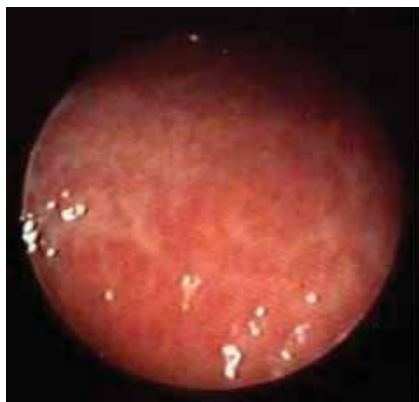

FIGURE 1.
Purpuric gastritis

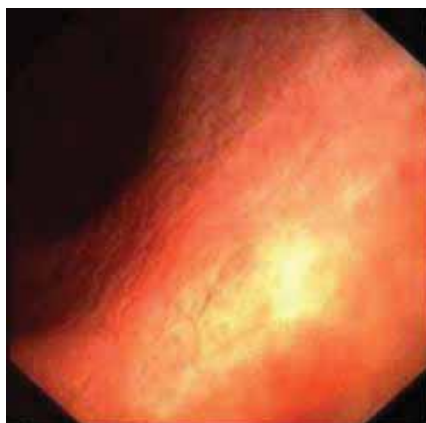

FIGURE 2.
Nodular antral gastritis

More severe macroscopic lesions were objectified especially in patients who have associated *H. pylori* infection (6/8 cases): nodular antral gastritis and duodenitis 4/6 cases and purpuric gastritis 2/6 cases. In the cases of gastritis without *H. pylori* infection, endoscopy showed diffuse inflammatory lesions (2/8 cases). Equivalence of histopathological changes

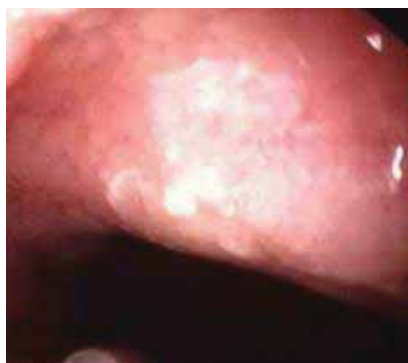

FIGURE 3.
Diffuse gastritis

demonstrated at gastric and duodenal endoscopy associated with *H. pylori* infection, most often reported in other studies are: moderate or active chronic gastritis, duodenitis, jejunitis (16).

Structure of histopathological diagnosis in patients studied was (table 2; fig.4, 5)

TABLE 2. *Structure of histopathological diagnosis*

| | No. cases |
|---|------------------|
| Antral severe gastritis (<i>H.pylori</i> +) | 2 (before onset) |
| Antral moderat gastritis (<i>H.pylori</i> +) | 4 |
| Moderat gastritis (<i>H.pylori</i> -) | 2 |
| Total | 8 |

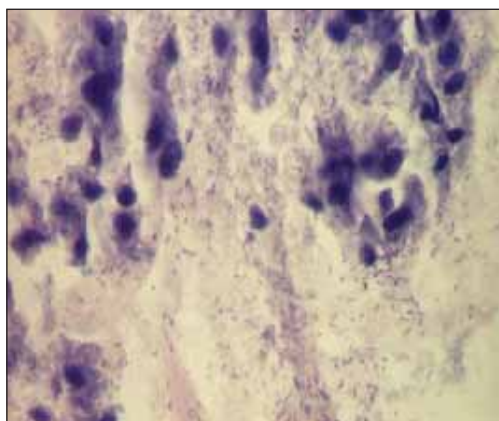


FIGURE 4. *Gastritis with H. Pylori GL× 400*
(collection of Doina Mihaila, MD)

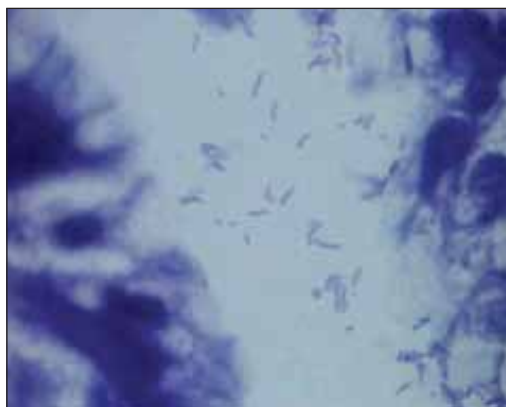


FIGURE 5. *Gastritis with H. Pylori – immersion × 1000*
(collection of Doina Mihaila, MD)

Because some authors have reported the presence of gastro-duodenal damage earlier onset of disease without evidence of infection with *H. pylori* presence, current studies try to decipher the relationship between abdominal pain as a isolated symptom or atypical form of Henoch-Schonlein purpura (3,13). Kato et al. (17) demonstrated in patients with Henoch-Schonlein purpura and severe gastrointestinal symptoms started before onset skin rash, by immunohistochemical examination of pieces of gastric and duodenal biopsy presence of Ig A deposits at this level.

Immunohistochemical study of fragments of gastric biopsy revealed the presence of IgA deposits in all 6 patients which have been confirmed with *H. pylori* gastritis, but not in those without *H. pylori* infection (fig .6; table 3). Immunomarkers quantity was “+ +” in 4/6 cases and “+” on 2 /6 cases.

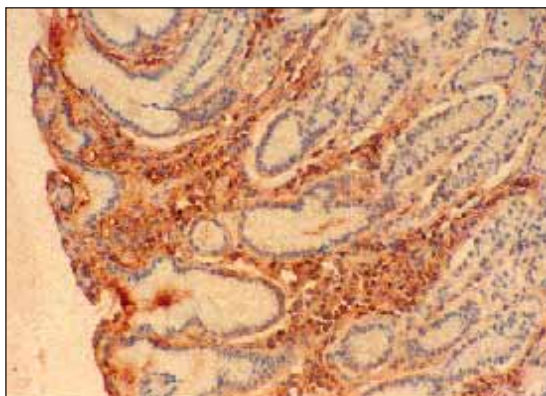


FIGURE 6. Gastritis with *H. Pylori* – IgA (immunohistochemia) (collection of Doina Mihaila, MD)

TABLE 3. Clinical, endoscopic and immunohistochemical correlations in Henoch-Schonlein purpura associated with *H. pylori* infection

| | Gastritis (8 cases) | |
|---|-----------------------|------------------------|
| | H.pylori (+)- 6 cases | H.pylori (-) - 2 cases |
| Clinical: | | |
| – abdominal pain + dyspeptic syndrome | 6 | 2 |
| – upper digestive haemorrhage | 5 | 1 |
| Endoscopy: | | |
| – purpuric gastritis | 2 | - |
| – nodular antral gastritis + duodenitis | 4 | - |
| – diffuse gastritis | - | 2 |
| Histopathological (optical microscopy): | | |
| – antral severe gastritis | 4 | - |
| – antral moderat gastritis | - | 2 |
| – antral gastritis without activity | | |
| IgA (immunohistochemie) | | |
| ++ | 4 | - |
| + | 2 | - |

The data presented support the role of probable involvement of *H. pylori* infection among the factors triggering of the disease, the two cases with gastritis with *H. pylori* infection confirmed before onset skin rash a few months ago and presence of gastric IgA ,can be considered atypical forms of HSP. The other two patients with gastritis without *H. pylori* infection and negative for Ig A immunomarkers are considered as associated comorbidity of HSP. Interestingly is that 2/ 6 patients confirmed with *H. pylori* infection were associated severe renal symptoms demonstrated by renal biopsy, which confirmed the data of studies about the association between severity of gastrointestinal manifestation and risk of chronic renal complication (18).

CONCLUSIONS

1. In a minority of patients with Henoch-Schonlein purpura, digestive symptoms may be 1-3 months before the characteristic purpuric rash appearance.
2. Helicobacter pylori infection may be an important trigger of severe gastrointestinal manifestation preceding or concomitant HSP vasculitis.
3. Gastrointestinal endoscopy is an important technique for diagnosis in the disease with severe digestive symptoms.
4. Demonstration of immunohistochemical Ig A deposits at gastric region is an additional argument for IgA pathogenic involvement in HSP and a useful tool for positive diagnosis of atypical forms with onset before of purple skin rash.

REFERENCES

1. **Sticca M, Barco S, Spallino L, Livio L, Longlu R** – Schonlein-Henoch syndrome: clinical-epidemiological analysis of 98 cases, *Pediatr. Med. Chir.*, 1999, 21(1): 9-12
2. **Trapani S, Micheli A, Grisolia F, Resti M et al** – Henoch-Schonlein purpura în childhood: epidemiological and clinical analysis of 150 cases over a 5 year period and review of literature, *Semin. Arthritis. Rheum.*, 2005, 35(3):135-7
3. **Sharieff GQ, Francis K, Kuppermann N** – Atypical presentation of Henoch-Schonlein purpura în two children, *Am. J. of Emerg. Med.*, 1997, 15(4): 375-7
4. **Tizard EJ** – Henoch-Schönlein purpura, *Arch. Dis. Child.*, 1999, 80: 380-3
5. **Chesler L, Hewang L, Patton W et al** – Henoch-Schonlein purpura with severe jejunitis and minimal skin lesions, *J. Pediatr. Gastroenterol. Nutr.*, 2000, 30(1): 92-5
6. **Cheung KM, Mok F, Lam P, Chan KH** – Pancreatitis associated with Henoch-Schonlein purpura, *J. Pediatr. Child. Health*, 2001, 37(3): 311-3
7. **Lipsett J, Byard RW** – Small bowel stricture due to vascular compromise: a late complication of Henoch-Schonlein purpura, *Pediatr. Pathol. Lab. Med.*, 1995, 15(2): 333-40
8. **Viola S, Meyer M, Fabre M et al** – Ischemic necrosis of bile ducts complicating Schonlein-Henoch purpura, *Gastroenterology*, 1999, 117(1): 211-4
9. **Hering CB** – Helicobacter pylori news. Rapport du 3-eme Symposium europeen du groupe d'etudes de l'Helicobacter pylori, Toled, Espagne, 8-10 nov. 1990, *Acta Endoscopica*, 1991, 21(1): 67-78
10. **Novak J, Szekawcz Z, Sebesi J, Takats A et al** – Elevated levels of anti Helicobacter pylori antibodies în Henoch-Schonlein purpura, *Autoimmunity*, 2003, 36(5): 307-11
11. **Chang WL, Yang YH, Liu YT, Chinag BL** – Gastrointestinal manifestations în Henoch-Schonlein purpura: a review of 261 patients, *Acta Paediatr.*, 2004, 93(11), 1427-31
12. **Ebina K, Kato S, Abukowa D, Nakagowa H** – Endoscopic hemostasis of bleeding duodenal ulcer in a child with Henoch-Schonlein purpura, *J. Pediatr.*, 1998, 133(6): 802-3
13. **Gunasekaran TS, Berman JH, Gonzalez M** – Duodenojejunitis: is it idiopathic or is it Henoch-Schonlein purpura without the purpura?, *J. Pediatr. Gastroenterol. Nutr.*, 2000, 31(3): 324-5
14. **Kato S, Ebina K, Naganua H, Sato S, Maisawa S et al** – Intestinal Ig A deposition în Henoch-Schonlein purpura with severe gastrointestinal manifestations, *Eur. J. Pediatr.*, 1996, 155(2): 91-5
15. **Mathan K, Gunasekaran TS, Berman JH** – Recurrent gastrointestinal Henoch-Schonlein purpura, *J. Chir. Gastroenterol.*, 1999, 29(1): 86-9
16. **Mozrzymas R, Amore ES, Montini G et al** – Schonlein-Henoch vasculitis and chronic Helicobacter pylori associated gastritis and duodenal ulcer: a case report, *Ped. Medica e Chirurgica*, 1997, 19(6): 467-8
17. **Kato S, Ozawa K, Ando N, Naganuwa H et al** – Immunoglobulin A enteropathy: a possible variant of Henoch-Schonlein purpura, *Dig. Dis. Sci.*, 2004, 49 (11-12): 1777-81
18. **Chang WL, Yang YH, Wang LC et al** – Renal manifestations în Henoch-Schonlein purpura: a 10 year clinical study, *Pediatr. Nephrol.* 2005, 20(9): 1262-72