

## COMPLICAȚIE RARĂ ÎN ASCARIDIOZĂ LA COPIL. CAZ CLINIC

Dr. Violeta Ștreangă<sup>1</sup>, Dr. N. Nistor<sup>1</sup>, Dr. M. Anton<sup>2</sup>, Dr. V. Olaru<sup>3</sup>,  
Dr. Georgiana Russu<sup>1</sup>, Dr. Al. Vlad<sup>4</sup>

<sup>1</sup>Clinica I Pediatrie, Universitatea de Medicină și Farmacie „Gr. T. Popa”, Iași

<sup>2</sup>Clinica de Chirurgie Pediatrică, Spitalul de Copii „Sf. Maria”, Iași

<sup>3</sup>Secția Anestezie-Terapie Intensivă, Spitalul de Copii „Sf. Maria”, Iași

<sup>4</sup>Serviciul de Radiologie, Spitalul de Copii „Sf. Maria”, Iași

### REZUMAT

*Ascaris lumbricoides* este un nematod al cărui ciclu de viață include migrarea larvelor prin peretele intestinal în circulația sanguină; prin vena portă ajung în cord, mica circulație, plămân, căi respiratorii, de unde sunt eliminate prin tuse și reînghițite. Citrobacter este un gen de bacili gram negativi anaerobi coliformi, din familia Enterobacteriaceae, care se găsește în: sol, apă, apă menajeră și intestinul uman. Autorii prezintă cazul unui copil în vârstă de patru ani și șapte luni diagnosticat cu supurație pleuro-pulmonară cu Citrobacter și endocardită infecțioasă, favorizate de infestarea masivă cu ascarizi. Sunt trecute în revistă principalele caracteristici ale genului Citrobacter precum și aspectele mai importante ale infestării cu ascarizi.

**Cuvinte cheie:** pneumonie, supurație plueropulmonara, ascarizi, citrobacter, copil

Ascaridiaza este cea mai frecventă infecție helmintică la om, cu o prevalență mondială de aproximativ 25%; se estimează că peste 1,4 miliarde de oameni sunt infestați cu ascarizi (1), boala predominând la copiii din țările tropicale și cele în curs de dezvoltare.

Contaminarea omului se produce pe cale digestivă, prin ingestia ouălor embrionate de la nivelul solului odată cu alimentele nespălate (fructe, legume). Ajunse în tractul digestiv, larvele sunt eliberate la nivelul intestinului subțire, traversează mucoasa intestinală și ajung la ficat prin sistemul port. După 3-4 zile larvele migrează prin venele suprahepatice și vena cavă inferioară, ajungând la nivelul cordului drept. De aici ajung la plămâni și părăsesc capilarul pulmonar pentru a pătrunde în alveole și bronșiole. După ce străbat arborele respirator ajung la epiglotă și repătrund în tubul digestiv. Se stabilesc la nivelul intestinului subțire, transformându-se în forma adultă. Aici femela depune zilnic aproximativ 200.000 de ouă, neembrionate, care sunt eliminate odată cu materiile fecale;

nu se produce auto-infestarea. Oul devine infestant în momentul formării embrionului, în mediul extern, într-un interval de 30-40 de zile.

Ciclu de viață al ascarizilor este prezentat în fig. 1.

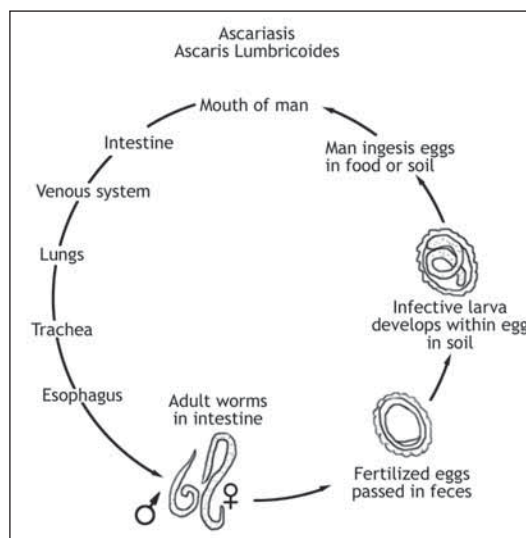


FIGURA 1. Ciclu de viață al ascarizilor (1).

Adresa de corespondență:

Dr. Violeta Ștreangă, Universitatea de Medicină și Farmacie „Gr. T. Popa”, Str. Universității, Nr. 16, Iași

Simptomatologia este determinată de migrarea larvelor, de încărcătura parazitara sau de migrarea aberantă a viermilor adulți.

În stadiu larvar, ascarizii pot produce diverse afectări viscerale, prin complicațiile determinate de prezența lor și de bacteriile de origine intestinală pe care le transportă. S-au raportat: pneumonii acute tranzitorii cu eozinofile, pneumonii bacteriene, peritonite, colangite, hepatomegalie, splenomegalie, obstrucția căilor aeriene, a canalului lacrimal, nefrită interstițială acută, encefalopatie (1). Viermii adulți pot produce ocluzie intestinală, invaginație intestinală, apendicită, peritonită, obstrucții ale ductelor biliare sau pancreatic, abces hepatic (2), reacții alergice, deficiențe nutriționale, anemii.

Tratamentul se realizează cu derivați benzimidazolici: albendazol, mebendazol.

### Prezentarea cazului

L.V., sex masculin, 4 ani 7 luni, provenit din mediu rural, s-a internat în clinică pentru dispnee, junghi toracic, tuse productivă, alterarea stării generale. Antecedentele personale și heredocolaterale sunt nesemnificative pentru afecțiunea curentă. Boala a debutat cu 2 săptămâni anterior actualei internări, cu febră, junghi toracic, tuse spastică, inapetență, alterarea stării generale. A fost internat într-un spital județean, diagnosticat cu pneumonie lobară dreaptă (radiologic: opacitate omogenă masivă în 1/3 medie pulmon dreapta) și tratat cu cefalosporine de generația a III-a și simptomatice timp de 10 zile; evoluția a fost inițial favorabilă, însă după câteva zile febra a reapărut, starea generală a devenit mediocră, sindromul inflamator biologic s-a menținut cu valori crescute iar radiografia de control obiectivă opacitate omogenă în 2/3 inferioare ale hemitoracelui drept, cu nivel hidroaeric supraiacent, motive pentru care a fost transferat în clinică.

Examenul clinic la internare releva: stare generală mediocră, febril, stare de nutriție precară: T=102 cm (normal), G=15 kg (-1,8 DS), facies suferind, palid, încercănat, dispnee cu polipnee, FR=35 respirații/minut, submatitate în 1/2 inferioară a hemitoracelui drept, cu murmur vezicular diminuat la acest nivel, tuse uscată, chintoasă. Investigațiile biologice au obiectivat: anemie hipocromă microcitară hiposideremică, leucocitoză, sindrom inflamator cu valori mult crescute, eozinofilie moderată, hipoalbuminemie, hiperalfa2 și hipergamaglobulinemie, teste metabolice normale, hemocultură negativă, infestare cu lamblia și ascarizi. Rdg. toracică efectuată în clinică obiectivează același aspect de pneumonie abcedată (fig. 2) descris

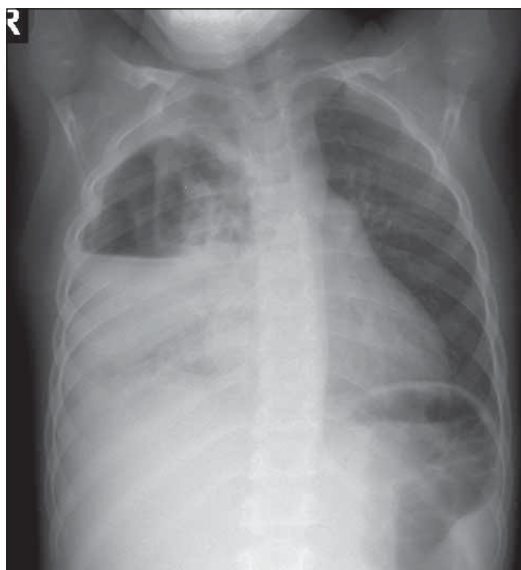
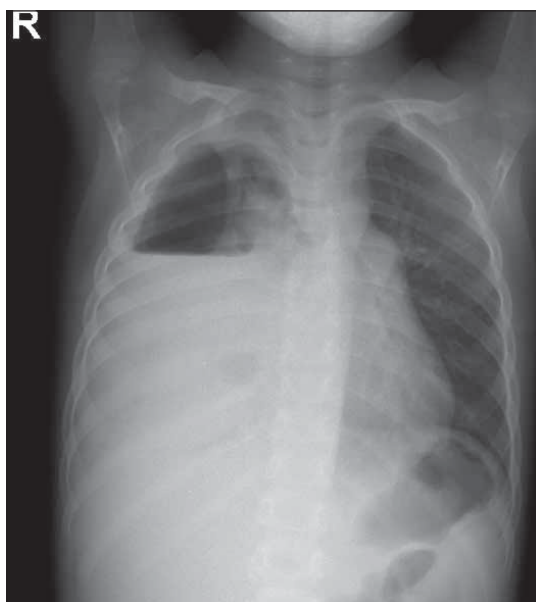

FIGURA 2. Pneumonie abcedată

anterior. Diagnosticul de etapă evocat a fost: stafilococie pleuro-pulmonară, anemie mixtă (feriprivă și intrainfecțioasă), hipotrofie ponderală, parazitoză intestinală (ascaridiază, lambliază). La puncția pleurală efectuată în scop diagnostic s-au extras 6 ml lichid serocitrin, exudat, citologia obiectivând: PMN=82%, fibrină, macrofage; cultură negativă. Ca urmare, s-a instituit tratament antistafilococic cu vancomicină și targocid și tratament antiparazitar cu albendazol.

În evoluție, după 5 zile se menține starea generală mediocră, febra de tip septic, sindromul inflamator biologic cu valori mari, pulmonar: matitate lemnoasă cu suflu tubar în 1/2 inferioară a hemitoracelui drept, tuse productivă; apare suflu sistolic gradul II/6 în spațiul II intercostal stâng, elimină zilnic ascarizi. Secreția traheală recoltată pe sonda endotraheală releva numeroase PMN, fibrină, cultura obiectivând Citrobacter, sensibil la: ciprofloxacina, imipenem, netromicină. Ecocardiografia evidențiază vegetație pe valva pulmonară, hemoculturile fiind însă negative. Radiografia toracică repetată obiectivează piopneumotorax drept (fig. 3), pentru care s-a practicat pleurostomie a minima și drenaj, cultura din lichidul pleural obiectivând, de asemenea, citrobacter. Diagnosticul pozitiv, în acest moment, a fost: supurație pleuro-pulmonară cu citrobacter, endocardită infecțioasă (EI) valva pulmonară, anemie mixtă (feriprivă și intrainfecțioasă), hipotrofie ponderală, parazitoză intestinală (ascaridiază, lambliază). S-a instituit tratament conform antibiogramelor cu meropenem timp de 14 zile, la care s-a adăugat metronidazol, urmat de ceftriaxon 21 zile, antiinflamatorii nonsteroidiene, diflucan (pentru prevenirea candidozei datorită antibioterapiei îndelungate), sub care evoluția a fost favorabilă: copilul a devenit afebril în câteva zile, a drenat lichid



**FIGURA 3.** *Piopneumotorax drept*

purulent timp de 2 săptămâni și aer 3 săptămâni, valorile sindromului inflamator au scăzut, pacientul fiind externat după 5 săptămâni de spitalizare. Reevaluarea clinico-biologică efectuată 14 zile mai târziu releva: stare generală bună, afebril, pulmonar normal steta-custic și la percuție, ameliorarea marcată a sindromului anemic, normalizarea leucogramei și a valorilor sindromului inflamator, probe funcționale hepatorenale-normale; ecocardiografic: EI vindecat fără sechele.

## DISCUȚII

Citrobacter este un gen de bacili gram negativi anaerobi coliformi, din familia Enterobacteriaceae, care se găsește în: sol, apă, apă menajeră și în intestinul uman. Au fost identificate 11 specii, cel mai frecvent întâlnite fiind Citrobacter Koseri și Citrobacter Freundii (3). Denumirea se datorează faptului că utilizează citratul ca unică sursă de carbon. Citrobacter produce infecții ale tractului urinar, ale

veziculei biliare, pneumonii, infecții ale plăgilor superficiale și profunde, infecții intraabdominale, gastroenterite, meningite, bacteriemii, rareori endocardite. Este implicat adesea în producerea infecțiilor nosocomiale. Grupele de risc sunt reprezentate de nou-născuți, la care produce sepsis, meningite, abces cerebral, sursa de infecție rămânând adesea necunoscută (4), precum și de persoane imunocompromise și de vârstnici. Citrobacter este sensibil la colistin, fosfomicină, imipenem, aminoglicozide, nitrofurantoin, ciprofloxacina, cefepime (3), dar și la cefalosporine de generația a III-a (4).

La cazul prezentat, agentul patogen responsabil de producerea supurației pleuropulmonare a fost identificat în cultura din secreția traheală și din lichidul pleural; prezența la acest nivel a unui microorganism cu habitat intestinal sugerează faptul că, în timpul migrării lor, larvele de ascarizi au rol de vectori pentru bacterii patogene. Ascaridiaza a fost sugerată ca posibilă sursă pentru infecția cu citrobacter de prezența viermilor adulți în materiile fecale ale copilului și de examenul coproparazitologic. Particularitățile cazului constau în: localizarea rară a infecției cu citrobacter, empiemul pleural și endocardita fiind rar descrise în literatură; producerea supurației pleuro-pulmonare cu citrobacter la un copil imunocompetent, precum și apariția endocarditei infecțioase pe cord indemn, probabil secundară bacteriemiei cu citrobacter, deși aceasta nu a fost surprinsă la caz, hemoculturile fiind negative. În literatură, endocardita cu citrobacter este rar menționată, fiind întâlnită la utilizatorii de droguri intravenos (5).

## CONCLUZII

Evoluția unei infecții severe cu punct de plecare pulmonar la un copil infestat cu Ascaris Lumbricoides impune investigare bacteriologică insistentă și tratament antibiotic susținut, cuprinzând în spectru enterobacteriacee. Se asociază obligatoriu tratamentul parazitocid și susținerea nutrițională.

## *An unusual complication in a child infected with ascaris lumbricoides. Case report*

**Violeta Streanga<sup>1</sup>, N. Nistor<sup>1</sup>, M. Anton<sup>2</sup>, V. Olaru<sup>3</sup>, Georgiana Russu<sup>1</sup>, Al. Vlad<sup>4</sup>**

<sup>1</sup>*Clinic of Pediatrics, University of Medicine and Pharmacy „Gr. T. Popa” Iasi*

<sup>2</sup>*Pediatric Surgery Clinic, Children Hospital „Sf. Maria” Iasi*

<sup>3</sup>*Intensive Care Department, Children Hospital „Sf. Maria” Iasi*

<sup>4</sup>*Radiology Department, Children Hospital „Sf. Maria” Iasi*

### ABSTRACT

Ascaris lumbricoides is a roundworm whose larvae penetrates the wall of the intestine and enter the bloodstream; from here it is carried to the liver and heart and enters pulmonary circulation to break free in the alveoli, than pass from the respiratory system to be coughed up, swallowed, and thus returned to the small intestine. Citrobacter is a genus of gram negative coliform bacteria in the Enterobacteriaceae family; it can be found in soil, water, in wastewater and in the human intestine. The authors present the case of a four years old boy admitted with citrobacter pulmonary suppuration and infective endocarditis caused by ascaris lumbricoides infection. The main properties of Citrobacter and the most important aspects of ascaris lumbricoides infection are review.

**Key words:** pneumonia, pleural empyema, citrobacter, ascaris lumbricoides, child

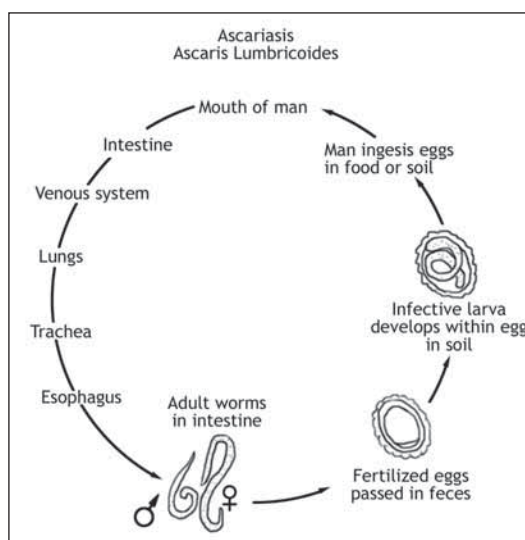
Ascariasis is the most common helminthic infection in human, with an estimated worldwide prevalence of 25%; over 1,4 billion people are believed to be infected with *Ascaris lumbricoides* (1), especially children of tropical and developing countries.

The man will be infected by ingestion of embryonated eggs through soil contamination of hands or food (fruits, vegetables). The eggs hatch in the small intestine and release larvae that penetrate the intestinal wall and migrate through the portal system to the liver. After 3-4 days the larvae migrate via the venous circulation to the pulmonary circulation and to the lungs; they break into the alveoli and then they ascend the trachea, reach the epiglottis and they are swallowed. They return to the small intestine and develop into adults; they copulate and lay eggs, about 200 000 per day for an adult female. The eggs are not embryonated; they are ruled out with stools; self infection is not possible. The eggs become infective in soil, in 30-40 days.

The life cycle of *Ascaris lumbricoides* is presented in figure 1.

The symptoms are due to early larval migration, parasite load or to the aberrant migration of adult worms.

Migrating larvae may cause visceral damage and complications by themselves or by intestinal bacteria they may transmit, causing: eosinophilic pneumonia, bacterial pneumonia, peritonitis, cholangitis, enlargement of liver or spleen, airway obstruction, lacrimal drainage obstruction, acute interstitial nephritis and encephalopathy (1). Adult



**FIGURE 1.** Life cycle of *Ascaris lumbricoides*.

worms may cause intestinal obstruction or intussusception, appendicitis, peritonitis, obstruction of the bile or pancreatic duct, hepatic abscess (2), urticaria, malnutrition, anemia.

The antihelminthic treatment consists of benzimidazoles: albendazole, mebendazole.

### CASE PRESENTATION

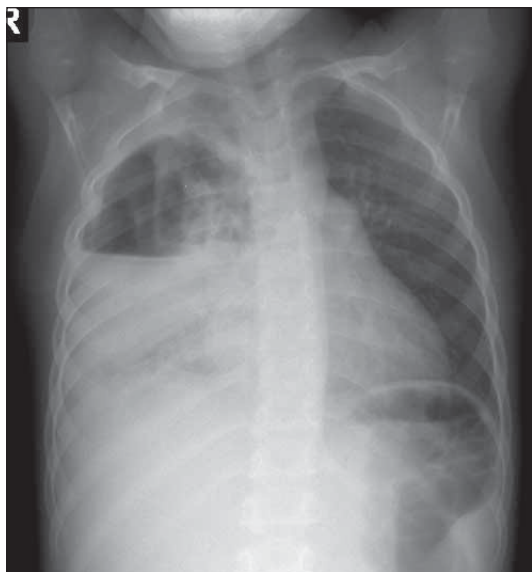
L.V., a boy aged 4 years and 7 month, coming from countryside, was admitted for dyspnea, chest pain, cough, malaise. The onset of the symptoms occurred 2 weeks before admission in our clinic; he was admitted in another hospital and the diagnosis



was right lobar pneumonia (chest radiography showed homogenous parenchymal opacity on the medium right lobe). The treatment consisted of third generation cephalosporin for 10 days; first, the evolution was good, but then the fever and malaise started again, the ESR was very high, chest x-Ray showed extension of right lung opacity with air-fluid level and the boy was transferred to our clinic.

The physical examination performed at the admission revealed: altered general status, high fever, pallor, low weigh (- 1,8 SD), dyspnea, tachypnea, cough; the percussion showed parenchymal consolidation in the lower half of the right lung field, with diminished breath sounds.

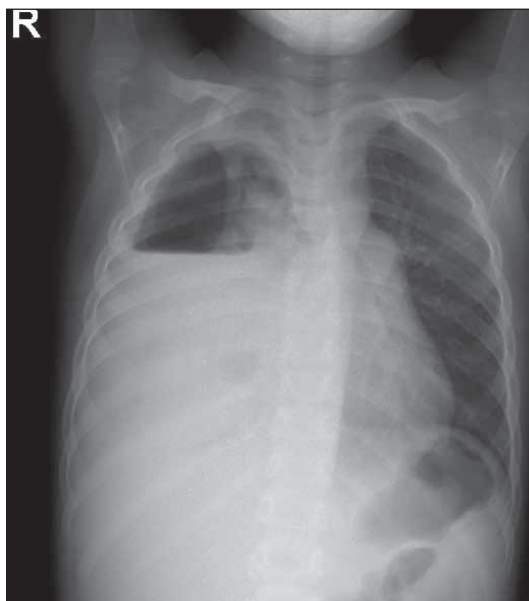Laboratory tests showed: microcytic and hypochromic iron deficiency anemia, leucocytosis and neutrophilia, high ESR, moderate eosinophilia, hypoalbuminemia, hyper-alpha-2 globulinemia and hypergammaglobulinemia, normal metabolic tests, negative blood culture, *Ascaris lumbricoides* and *Giardia lamblia* infestation. Chest radiography revealed the same image of bacterial pneumonia complicated by abscess formation (fig. 2). At that moment the diagnosis was: staphylococcus aureus pneumonia, iron deficiency anemia, poor weigh development, ascariasis and giardiasis. For diagnosis we performed thoracentesis and we got 6 ml of pleural fluid, exudate, containing 82% neutrophils, fibrin and macrophages; the culture was negative. Thus we choosed vancomycin and teicoplanin for antimicrobial therapy and albendazole for his intestinal parasitosis.



**FIGURE 2.** Bacterial pneumonia complicated by abscess formation

But the evolution was not as we expected: 5 days later high fever and altered general status were still present and also elevated ESR; physical findings included: decreased breath sounds, dullness to percussion and egophony in the lower half of the right lung field, cough with purulent sputum, systolic murmur grade 2/6 in the second left space. The boy released adult worms every day.

We performed endotracheal aspirate; the cytology revealed polymorphonuclear leukocytes and fibrin; the culture was positive for citrobacter, which was sensitive to ciprofloxacin, imipenem and netilmicin. The echocardiography identified vegetation on the pulmonary valve, with negative blood culture. A new chest radiography showed right pneumothorax and pleural empyema (fig. 3); we performed thoracentesis: purulent pleural fluid was removed and the culture was positive for citrobacter. Pleural drainage by tube thoracostomy was required. Thus, the final diagnosis was: pleural empiema caused by citrobacter, infective endocarditis on pulmonary valve, iron deficiency anemia, poor weigh development, ascariasis and giardiasis. The antimicrobial treatment was guided by antibiogram and it consisted of meropenem for 14 days and metronidazole, than ceftriaxone for 21 days. We also used non-steroidian anti-inflammatory drugs and fluconazole to prevent candidiasis secondary to antibiotherapy.



**FIGURE 3.** Right pneumothorax and pleural empyema

The outcome was very good: few days later the boy was getting better, without fever, and the ESR was decreasing; by chest tube purulent fluid was removed for 2 weeks and also air for 3 weeks. The patient was discharged after 5 weeks. Two weeks

later he came back for clinical and biological reassessment; he was feeling well, pulmonary and cardiac examination were normal, hemoglobin concentration was increasing, the WBC count, the ESR and metabolic tests were normal; the echocardiography showed no vegetation.

## DISCUSSIONS

Citrobacter is a genus of gram negative coliform bacteria in the Enterobacteriaceae family; it can be found in soil, water, wastewater and in the human intestine. It comprises 11 species, but the most commonly isolated are Citrobacter Koseri and Citrobacter Freundii (3). The name is due to the fact they use citrate as the sole carbon source. Citrobacter species cause urinary tract infections, gallbladder infections, gastroenteritis, meningitis, pneumonia, skin-soft tissue infections, bacteriemia and, rarely, endocarditis. Often, citrobacter infection is nosocomially acquired. It is commonly reported in neonates, immunocompromised and in elderly patients. In neonates Citrobacter produces neonatal sepsis, meningitis and brain abscess; in most cases the source of the infection is not known (4). Citrobacter is susceptible to antimicrobial agents: colistin, fosfomycin, imipenem, aminoglycosides, nitrofurantoin, ciprofloxacin, cefepime (3), but also to third-generation cephalosporins (4).

In our patient, we identified bacteria causing pleural empyema by culture from endotracheal aspirate and from pleural fluid; finding a coliform bacteria who lives in human intestine at this seat suggests that migrating larvae of *Ascaris lumbricoides* may transmit pathogen microorganisms. Ascariasis was suggested as source of citrobacter infection by microscopic examination finding of eggs in the feces and by the fact the boy released adult worms. Case's peculiarities are: the location of citrobacter infection, because empyema and endocarditis are rarely reported; citrobacter pleural empyema occurring in a child having normal immunity and infective endocarditis occurring on a normal heart, probably secondary to citrobacter bacteriemia, even blood culture were negatives. Citrobacter endocarditis is rarely reported, but it can be found in intravenous drug users (5).

## CONCLUSIONS

Finding a severe pulmonary infection in a child infested with *Ascaris lumbricoides* requires thorough bacteriological investigations and antimicrobial treatment, including those for Enterobacteriaceae. Antihelminthic treatment and nutritional support are imperative.

## REFERENCES

1. **Dora-Laskey A, Ezenkwele UA, Weiss E** – Ascariasis <http://emedicine.medscape.com/article/788398-overview>.
2. **Bari S, Sheikh KA, Ashraf M, Hussain Z, Hamid A, Mufti GN** – Ascaris liver abscess in children. *J. Gastroenterol.* 2007; 42(3):236-240.
3. **Samonis G, Karageorgopoulos DE, Kofteridis DP, Matthaiou DK, Sidiropoulou V, Maraki S, Falagas ME** – Citrobacter infections in a general hospital: characteristics and outcomes. *Eur J Clin Microbiol Infect Dis.* 2009; 28(1):61-8.
4. **Doran TI** – The role of citrobacter in clinical disease of children: review. *Clin Infect Dis.* 1999; 28(2):384-94.
5. **Tellez I, Chrysant GS, Omer I, Dismurkes WE** – Citrobacter diversus endocarditis. *Am J Med Sci.* 2000; 320(6):408-10.