

DIFICULTĂȚI DIAGNOSTICE ȘI TERAPEUTICE ÎNTR-UN CAZ DE DUPLICAȚIE DUODENALĂ

Dr. Smaranda Diaconescu¹, Dr. P. Plamadeală², Dr. A. Vlad³,
Prof. Dr. M. Burlea¹, Dr. G. Aprodu⁴

¹Clinica V-a Pediatrie-Gastroenterologie, Universitatea de Medicină și Farmacie „Gr. T. Popa”, Iași

²Laboratorul de Anatomie Patologică, Spitalul Clinic de Urgență pentru Copii „Sf. Maria” Iași

³Secția Radiologie, Spitalul Clinic de Urgență pentru Copii „Sf. Maria”, Iași

⁴Clinica de Chirurgie Pediatrică, Universitatea de Medicină și Farmacie „Gr. T. Popa”, Iași

REZUMAT

Autorii prezintă o observație de duplicație duodenală, malformație congenitală digestivă rară dar cu risc complicativ ridicat, întâlnită la un băiețel de un an internat pentru vărsături intermitente, dureri abdominale, febră ridicată. US obiectivează o formațiune chistică hipoecogenă, bine delimitată de 5 cm diametru situată sub lobul stâng hepatic. Cu tot tratamentul antibiotic micul pacient dezvoltă un abces subhepatic sugerat US și CT care este drenat chirurgical. Persistența manifestărilor peritoneale și explorările imagistice indicând multiple colecții intraabdominale impun reintervenția care descoperă o perforație duodenală care este suturată. Evoluția în continuare nefavorabilă cu febră, semne de iritație peritoneală și ileus paralytic consecutiv conduc la o nouă explorare chirurgicală care după evacuarea colecțiilor multiple și visceroliză identifică existența unui diverticul de circa 5 cm diametru, cu dehiscența suturii recente, situat pe versantul posterosuperior al zonei piloroduodenale. Diverticulectomie totală și drenaj multiplu urmată finalmente de vindecare.

Cuvinte cheie: duplicație duodenală, perforație duodenală, peritonită

INTRODUCERE

Duplicațiile duodenale (DD) sunt anomalii congenitale rare (1 la 25000 nașteri) reprezentând 5-7% din totalul duplicațiilor tubului digestiv. Majoritatea (2/3) sunt întâlnite după naștere sau în primii doi ani de viață – fiind caracterizate printr-o patogenie controversată, simptomatologie diversă și uneori absentă, evoluție capricioasă și – în unele cazuri – înalt potențial complicativ. (1,2,3) Diagnosticul este de regulă intraoperator – actul chirurgical având deseori o indicație urgentă fie datorită vărsăturilor și durerilor abdominale care sugerează o ocluzie digestivă înaltă fie în urma dezvoltării unei complicații: hemoragie, inflamație acută sau perforație cu peritonită secundară, pancreatită sau obstrucție biliară. (4,5)

Explorările imagistice au o valoare inegală, în special examenele radiologice convenționale, în

timp ce ecografia și CT pot fi sugestive; sunt menționate și cazuri diagnosticate intrauterin sau altele total asimptomatice. (6,7,8,9) Dintre observațiile clinic manifeste majoritatea necesită tratament chirurgical, rezecția completă a leziunii fiind gestul ideal, de necesitate fiind adoptate și exereze parțial sau diverse tehnici de drenaj intern. (3,7)

Prezentăm o observație de DD particulară atât prin dificultățile de diagnostic – inclusiv intra-operator – evoluția progresiv agravantă dar cu rezultat postchirurgical finalmente bun.

DESCRIEREA CAZULUI

Pacientul V.R., în vârstă de 1 an, din mediul urban, se internează în Spitalul Clinic de Urgență pentru Copii „Sf. Maria” din Iași, în Clinica 5-a pediatrie pentru febră înaltă (40), agitație psihomotorie și refuzul alimentației. Din antecedentele

Adresa de corespondență:

Dr. Smaranda Diaconescu, Universitatea de Medicină și Farmacie „Gr. T. Popa”, Str. Universității, Nr. 16, Iași

personale fiziologice reiese că pacientul este un fost prematur, născut la 34 de săptămâni prin cezariană, cu o greutate la naștere de 1660 g. Din antecedentele personale patologice reținem un reflux gastroesofagian diagnosticat la vârsta de 6 luni. Pacientul a avut 4 prezentări în serviciul UPU al spitalului între lunile ianuarie și aprilie pentru episoade de agitație psihomotorie importantă, într-un caz însoțită și de vărsături alimentare (Dg: Otita medie acută bilaterală, Colică abdominală, Sindrom dispeptic) și a mai fost spitalizat pe o perioadă de 6 zile în Clinica 5-a pediatrie pentru o gastroenterită acută cu sindrom de deshidratare acută medie.

La momentul internării copilul prezenta stare generală influențată, febră înaltă (40), tegumente palide cu elasticitate ușor diminuată, faringe intens congestive cu exudat pultaceu pe ambele amigdale, agitație psihomotorie marcată. Investigațiile paraclinice efectuate relevă leucocitoza importantă cu neutrofilie (GA=18940/mm³, PMN=72,2%), sindrom inflamator intens (VSH=68 mm/h, Fg=736mg/dl). Ecografia abdominală vizualizează o imagine de aproximativ 4 cm rotund-ovalară, cu aspect „în cocardă”, ce prezenta halou transsonic și perete propriu hiperecogen, ușor edematizat, asemănătoare unei imagini de duoden. (fig.1)

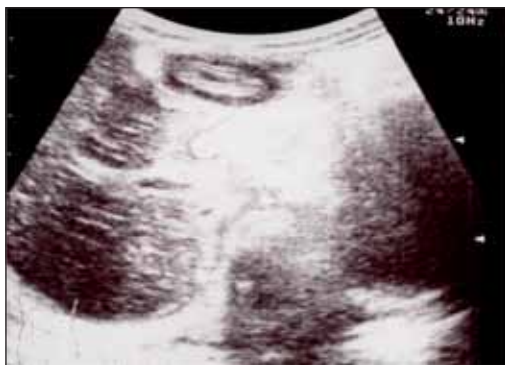

FIGURA 1. Ecografie abdominală: imagine ovalară cu halou transsonic și perete hiperecogen-chist DD

S-a instituit antibioterapie cu spectru larg (ceftazidima și gentamicina), antitermice, perfuzii de rehidratare, sub care persistă febra înaltă, vărsăturile și agitația psihomotorie, în contrast cu dispariția exudatului pultaceu și normalizarea hemoleucogramei; în același timp sindromul inflamator se accentuează (VSH=102mm/h, Fg=1165mg/dl). Culturile repetate (exudat nazal și faringian, urocultura, coprocultura, hemocultura) se mențin negative. O nouă ecografie confirmă persistența formațiunii inițial descrise dar și apariția unei noi, cu echostructură mixtă, imprecis delimitată, ce se proiectează la nivelul lobului drept hepatic și având dimensiuni de 67/28 mm. Se practică CT abdominal care ridică suspiciunea

de abces hepatic drept; copilul este transferat în clinica de Chirurgie Pediatrică unde abcesul este evacuat prin abord subcostal și drenat. Cultura din puroiul extras este negativă iar examenul anatomo-patologic pe fragment prelevat din peretele formațiunii surprinde țesut conjunctivo-vascular, fibrina și infiltrat inflamator cu numeroase granulocite. (fig. 2)

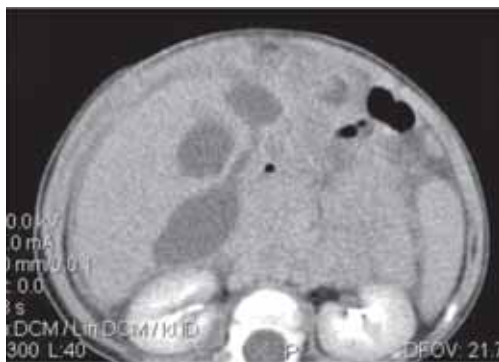

FIGURA 2. CT abdominal-imagini lichidiene subhepatice, în marea cavitate peritoneală și pe flancuri

Postoperator evoluție trenantă cu ascensiuni febrile, stare generală influențată, drenaj purulent și chiar hemoragic. Se adaugă reapariția vărsăturilor alimentare și ulterior bilioase. Ecografia vizualizează atât imaginea rotund ovalară, descrisă la examinările precedente cât și apariția unei noi zone hipoecegene imprecis delimitată suprapusă peste segmentul 4 hepatic. Repetarea CT identifică multiple imagini lichidiene subhepatice, în marea cavitate peritoneală, pe flancuri și în fundul de sac Douglas (fig. 3).

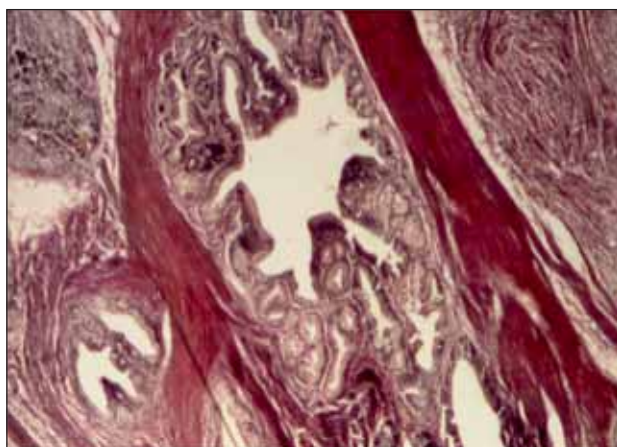


FIGURA 3. Mucoasa de tip duodenal în apropierea unor insule de țesut pancreatic; HEx200

Reintervenția decisă a 20-a zi după prima operație constată o peritonită neglijată cu tendința la cloazonare între anse și locațiile amintite dar și o perforație piloroduodenală (ulceroasă?) care se suturează. Toaleta peritoneală și drenaj multiplu. Postoperator se menține antibioterapie cu spectru larg, transfuzii de MER și PPC, gammaglobulina iv, hemostatice. Și după acest gest operator cursul

suferinței este nefavorabil (stare generală influențată, absentă apetitului și tranzitului, vărsături intermitente și în plus abdomenul devine destins și dureros prezentând apărare în jumătatea sa superioară. O nouă ecografie obiectivează o colecție gigantă neomogenă dispusă transversal supra-mezocolic, cu fină lamă de lichid în cavitatea peritoneală, anse intestinale colabate, aperistaltice.

Se practică o a doua reintervenție la a 11-a zi după prima și respectiv a 31-a zi după operația inițială și după evacuarea colecției purulente examinarea atentă evidențiază un chist de duplicație de 5 cm diametru, situat pe versantul posterosuperior al zonei piloroduodenale, fisurat liniar pe circa 1,5 cm (zona vechii suturi). Formațiunea se excizează în totalitate cu duodeno-rafiie transversală. Evoluția post-operatorie este finalmente favorabilă micul pacient părăsind clinica vindecată a 11-a zi postoperator.

Examenul histopatologic al piesei concluzionează că ne aflăm în fața unui chist de duplicație duodenală cu incluzii de parenchim pancreatic asociat cu fibroză; ulcer peptic cronic gastric cu interesarea țesutului pancreatic din chistul de duplicație și abcese cronice multiple cu localizare subhepatică și între ansele intestinale

DISCUȚII

Descrierea princeps a duplicațiilor digestive aparține lui Calder (1733), primul caz de DD fiind raportat de Sanger (1880). Primele operații pentru DD au fost efectuate de Waugh (1923) și respectiv Lohn (1927). Ladd (1937) propune termenul de duplicații ale duodenului consacrat actualmente iar Gross (1950) formulează clasificarea acestor leziuni. (1,2,6) În apariția acestor leziuni au fost propuse succesiv mai multe ipoteze: persistentă diverticulilor digestivi embrionari (Lewis și Thyng – 1908); recanalizarea aberantă a lumenului tubului digestiv embrionar (Bremer – 1944); dezvoltarea anormală a canalului neuroenteric cu spina bifidă anterioară și posterioară malformația rezultând din adeziunea endodermului cu ectodermul (Bentley și Smith – 1944); influența factorilor de mediu (traume, hipoxie) explicând ca și teoria precedentă asocierile cu alte malformații (Mellish și Koop 1961). (1,3,7) Niciuna din acestea nu pare să întrunească un acord unanim din partea specialiștilor.

Morfologic DD pot fi chistice sau tubulare, unice sau asociate cu alte localizări diverticulare iar cele chistice pot fi intra sau extralumenale, comunicante sau nu cu tubul digestiv. Diverticuli chistici sunt dezvoltați de regulă pe versantul mezenteric al primelor două porțiuni ale duodenului și mai rar pe

fețele laterale sau versantul opus. De regulă sferici sau ovalari, pot atinge dimensiuni de 2-12 cm O, pot adera și chiar comunica cu structuri anatomice adiacente. Caracteristic este peretele de 1-2 mm constituit din mucoasa funcțională uneori cu insule de mucoasa gastrică – pe care se poate dezvolta o leziune ulceroasă - sau de țesut pancreatic, căptușită extern de un strat de musculatură netedă în continuitate cu cea a peretelui intestinal. Conținutul – funcție de comunicarea cu duodenul este lichid, de secreție digestivă, enteroliti etc. (2,6,7) Duplicațiile tubulare pot fi întinse pe diverse porțiuni sau pot fi multiple, succesive pe alte segmente ale tubului digestiv și ating uneori dimensiuni impresionante – adevărate zone de staza digestivă. Clinica DD este extrem de variată plecând de la varietăți asimptomatice cum sunt cele diagnosticate prenatal ori descoperite fortuit la un examen imagistic sau intraoperator ori evoluând silențios la adult sau chiar vârstnic. (10) Simptomatologia este determinată de tipul anatomic al DD, dimensiuni, localizare și potențial obstructiv (parțial, progresiv, intermitent), comunicarea și proximitatea și cu peretele duodenal, conductul biliar sau pancreatic, prezența țesutului gastric sau pancreatic în mucoasa formațiunii etc. În unele situații afecțiunea debutează la copilul mic cu manifestări de insuficiență evacuatorie gastrică: vărsături asociate sau nu cu grețuri și colici abdominale care conduc la un diagnostic de spasm piloric, reflux gastroesofagian, bandelete Ladd, diafragm sau stenoză hipertrofică de pilor, pancreas inelar sau volvulus intestinal incomplet. Alteori vărsăturile sunt progresive se asociază cu dureri abdominale sau chiar prezența unei formațiuni (pseudo) tumorale. Caracterul acut al acestor fenomene îmbracă aspectul unei ocluzii digestive înalte – ca în observația noastră (la care s-a adăugat și sindromul peritoneal) – și impun laparotomia de urgență și pot stabili diagnosticul. Prezența heterotopică a mucoasei gastrice poate genera dezvoltarea unei ulcerații peptice cu sângerare consecutivă sau perforație nu totdeauna recunoscută în cazul unei reacții peritoneale masive. Pacientul nostru a impus reintervenție iterativă pentru identificarea perforației diverticulare ca adevărată cauză a abcesului subhepatic inițial. De asemenea vecinătatea sau chiar deschiderea aberantă a canalelor coledoc sau pancreatic pot conduce la complicații de tip obstrucție biliară, angiocolită, litiaza diverticulară sau pancreatita acută (recidivantă), suferințe a caror primum movens este uneori greu de stabilit. Examinările paraclinice pot fi hotărâtoare permițând în unele observații un diagnostic care previne o evoluție nefavorabilă și actul chirurgical în urgență. Radiografiile standard pot arăta prezența unei „mase tumorale“ în abdomenul superior iar examinările cu substanța de contrast precizează

existența acesteia în sau în afara lumenului duodenal și eventual unei comunicări anormale cu acesta din urmă. (8) Ultrasonografia este considerată investigația standard putând evidenția o formațiune ecogenă sau „sonolucă” de regulă bine conturată în cazul unui chist, cu un perete „în strat dublu” – intern (mucos) hipocogen și extern (muscular) hiperecogen. În unele cazuri examinarea obiectivează compresiunea datorită unei mase situată în concavitatea ansei duodenale prin deplasarea sau un defect de umplere al acesteia. (9) În observația noastră explorarea a fost supusă „mirajului leziunii dominante” – colecția masivă subhepatică – deși prezența formațiunii chistice a fost semnalată la toate examinările. CT poate fi asociată ecografiei pentru a preciza sediul, întinderea și tipul leziunii ca și prezența altor duplicații sau anomalii. În observația noastră investigația nu a fost utilă voluminoasă colecție purulentă mascând mai mica formațiune chistică. RMN ajută la diferențierea de chisturile coledociene și pseudochisturile pancreatice. (8,9) În cazurile cu interesare biliară sunt indicate ERCP, colangiografia percutană transhepatică, colangiografia și pancreatografia RMN ca și investigațiile radiologice intraoperatorii (9)

De asemenea endoscopia poate fi utilă atât diagnostic cât și – în unele cazuri – terapeutic. Tratamentul

DD simptomatice, diagnosticate sau complicate este chirurgical. Exereza completă a leziunii cu refacerea „plastică” a peretelui duodenal neimplicat constituie terapia ideală a acestor formațiuni. Identificarea și menajarea vascularizației comune a DD cu duodenul constituie cheia acestor intervenții. Sunt practicate și intervenții de drenaj intern, anastomoze directe cu duodenul sau prin montaje jejunale a la Roux. De asemenea în rare situații se poate executa o „fereastră” internă a chistului în duoden sau chiar rezecția unui chist endoluminal pe cale endoscopică. A fost practică și cura laparoscopică a unor asemenea leziuni. (11) Prognosticul postchirurgical al acestor leziuni este foarte bun.

CONCLUZII

Chistul de duplicație duodenală, malformație congenitală rară, a fost semnalat, în cazul nostru, de o simptomatologie digestivă nespecifică și diagnosticat într-un context de complicație perforativă și septică. Tratamentul complex, chirurgical, antibiotic, de susținere nutrițională a permis rezolvarea favorabilă a cazului. Considerăm că examinarea ecografică atentă și repetată a copiilor cu simptomatologie digestivă recurentă este o necesitate.

Diagnosis and therapy difficulties in the study of a duodenal duplication

Smaranda Diaconescu¹, P. Plamadeala², A.Vlad³, M. Burlea¹, G. Aprodu⁴

¹5th Pediatrics Clinic, University of Medicine and Pharmacy “Gr. T. Popa” Iasi

²Department of Pathology, Children’s Emergency Hospital “Sf. Maria” Iasi

³Department of Radiology, Children’s Emergency Hospital “Sf. Maria” Iasi

⁴Pediatrics Surgery Clinic, University of Medicine and Pharmacy “Gr. T. Popa” Iasi

ABSTRACT

The authors described a case of duodenal duplication, a rare digestive malformation with high complicative potential. An one-year-old boy was brought to our hospital with vomitings, abdominal pain and hyperthermia. US evidenced a rounded, hypoechogenic, well-delimited cyst of 4,5cm diameter, situated under the left hepatic lobe. Despite strong antibiotherapy the child developed a subhepatic abscess suggested by US and CT which is surgically drained. The persistence of peritoneal manifestations and imagistic explorations showing multiple intraabdominal collections imposed the reoperation which discovered a duodenal perforation which is sutured. Unfavourable postoperative course with high fever, signs of peritoneal irritation and paralytic ileus make mandatory a new surgical exploration. After the evacuation of purulent collection and viscerolysis a 5 cm diameter diverticula with dehiscence of the recent suture is discovered. Total diverticulectomy and multiple drainage conducted finally to the complete cure.

Key words: duodenal duplication, duodenal perforation, peritonitis

INTRODUCTION

Duodenal duplications (DD) are rare congenital anomalies (1 in 25000 births) representing 5-7% of the total number of occurrences of digestive tract complications. Rare observations and small series of published cases – most of them (2/3) occurring after birth or in the first two years of life – are characterized by a controversial pathogenesis and a diverse symptomatology which can be absent sometimes (depending on the anatomic type, localization, dimensions, communications with the digestive tract), capricious evolution and – in some cases – high risk of complications. (1,2,3)

The diagnosis is usually intraoperative – the surgery being indicated as an emergency either due to vomiting and abdominal pains suggesting a high digestive occlusion or consequently to the development of a complication: hemorrhage, acute inflammation or perforation with secondary peritonitis, pancreatitis or bile duct obstruction (4,5). Imaging explorations have an unequal value, especially standard radiological examinations, while the ultrasound and CT can be suggestive; there are also mentioned cases with intrauterine diagnosis or others, totally asymptomatic. (6,7,8,9) Among the clinically manifested observations, most need surgery and the complete resection is the standard treatment; if needed, partial exeresis or various internal drainage techniques can be done. (3,7) We present a particular DD case due to diagnosis difficulties – including the intraoperative exploration – and to worsening progressive evolution, but finally with good postoperative result.

CASE DESCRIPTION

The patient V.R, male, aged 1, is being hospitalized within the Children Clinical Emergency Hospital “Sf. Maria” of Iasi, 5th Pediatrics Clinic, with high fever (40o), psychomotor agitation and anorexia. The personal physiological antecedents reveal that the patient is an ex-premature birth, born at 34 weeks by C-section, with a birth weight of 1660 g. The pathological personal antecedents reveal a gastroesophageal reflux diagnosed at 6 months. The patient was brought 4 times to the Emergency Room of our hospital between January and April due to important episodes of psychomotor agitation, in one case accompanied also by vomitings (Diagnosis: bilateral acute otitis media, abdominal colic, dyspeptic syndrome) and was hospitalized for 6 days in the 5th Pediatrics Clinic for an acute gastroenteritis with medium acute dehydration

syndrome.

At admission, the child had an influenced general condition, high fever (40o), pale teguments with slightly diminished elasticity, intensely congested pharynx with pultaceous exudates on both amygdalae, marked psychomotor agitation. The paraclinic investigations carried out reveal important leukocytosis with neutrophilia (WBC=18940/mmc, NEU=72,2%), intense inflammatory syndrome (ESR=68 mm/h, Fg=736mg/dl). The abdominal ultrasound reveals a round-oval 4,5 cm image, with “rosette” aspect, presenting a transonic halo and own hyperechogenic wall, slightly swelled, similar to a duodenum image (Figure 1).

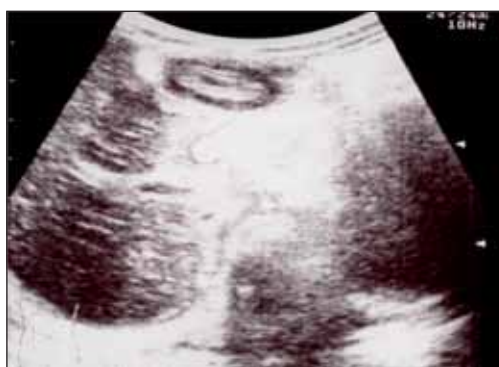

FIGURE 1. Abdominal US: round-oval 4,5 cm image, with “rosette” aspect, presenting a transonic halo and own hyperechogenic wall (DD)

We also mention that the image had been detected also during the previous hospitalization as it was recommended to undertake an upper gastrointestinal barium study which indicated a gastric folds plicate. Large spectrum antibiotherapy was started (Ceftazidime and Gentamycin), antithermics, intravenous rehydration, but the high fever persisted, as well as vomitings and psychomotor agitation, contrary to the disappearance of the pultaceous exudates and the normalization of the complete blood count; at the same time, the inflammatory syndrome is getting worse (ESR=102mm/h, Fg=1165mg/dl). The repeated samples (nasal and pharyngeal exudates, urinalysis, stool culture, blood culture) are still negative. A new ultrasound confirms the persistence of the initially described formation, but also the occurrence of a new one, with mixed echostructure, not precisely delimited, which is evident on the right hepatic lobe, with dimensions of 67/28 mm. An abdominal CT is performed and suggest an abscess in the right hepatic lobe; the child is transferred to the Clinic of Pediatric Surgery where the abscess is evacuated and drained by subcostal incision. The

samples from the extracted pus are negative and the pathology of the sampled fragment from the wall of the formation reveals a fibrovascular tissue, fibrin and inflammatory infiltrate with numerous granulocytes.

Severe post operative evolution with febrile ascensions, influenced general condition, purulent and even hemorrhagic drainage; food and bilious vomiting is added. The ultrasound reveals both the round-oval image, well defined, with own wall, described at the previous examinations, and the occurrence of a new hypoechogenic area imprecisely defined, over the 4th hepatic segment. A new CT reveals multiple liquid subhepatic images in the large peritoneal cavity, on the flanks and into the Douglas' pouch. (Figure 2).

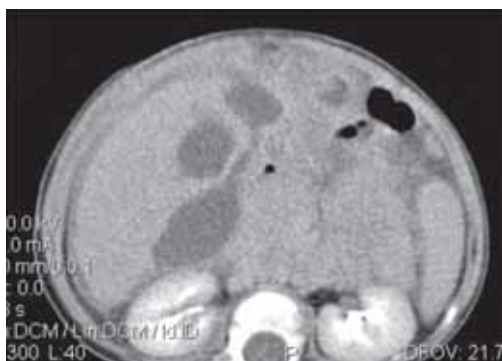

FIGURE 2. Abdominal CT: multiple liquid subhepatic images in the large peritoneal cavity and on the flanks

The new intervention on 20th day after the first surgery reveals a neglected peritonitis with tendency to the formation of a mass between the loops and the mentioned locations, but also a pyloroduodenal perforation (ulcerous?) which was sutured; peritoneal lavage and multiple drainage was performed. In post-operative phase, antibiotherapy with large spectrum, blood transfusions, gammaglobulin IV, hemostatics.

Following surgery, the disease does not have a favorable evolution (influenced general condition, lack of food appetite and transit, intermittent vomiting and moreover the abdomen becomes dilated and painful with defense in the upper half). A new ultrasound reveals a non-homogeneous giant collection placed transversally in the supermesocolic area, with a small line of liquid in the peritoneal cavity and collapsed, aperistaltic intestine ansa.

A second reintervention is performed in the 11th day after the first one, that is the 31th day after the initial surgery; the purulent collection was eliminated and the attentive examination reveals a 5 cm duplication cyst, placed on the posterosuperior side of the pyloroduodenal area, with a linear fissure of

1,5 cm (the area of the old suture). The formation is totally excised with transversal duodenal suture. The postoperative evolution is finally favorable and the little patient leaves the clinic cured in the 11th day after surgery.

The histopathological examination reveals that we are dealing with a duodenal duplication cyst with inclusions of pancreatic parenchyma associated with fibrosis; chronic gastric peptic ulcer affecting the pancreatic tissue from the duplication cyst and multiple chronic abscesses with subhepatic location and between the intestine ansa (Figure 3).

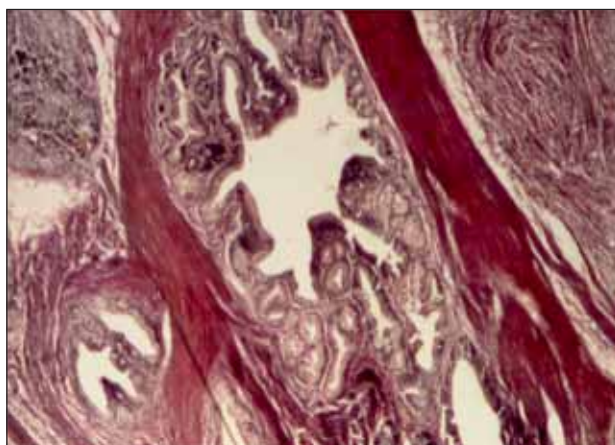


FIGURE 3. Duodenal mucosa next to pancreatic tissue islets; HEx200

DISCUSSIONS

The princeps description of the digestive duplications belongs to Calder (1733), the first case of DD being reported by Sanger (1880). The first surgeries for DD were performed by Waugh (1923) and Lohn (1927) respectively. Ladd (1937) suggests the term "duplication of the duodenum" which is famous nowadays, while Gross (1950) makes the classification of these lesions. (1,2,6) DD represents a small percentage (5-12%) of the total number of the digestive tract complications and affects in 2/3 of the cases newborns and children up to 2 years old, although it could be noticed also among adults and old people (with diverse and non specific symptomatology or even with no clinic manifestations).

Various hypotheses have been suggested for the occurrence of these lesions: persistency of embryonic digestive diverticula (Lewis and Thyng – 1908); aberrant vacuolization of the lumen of the embryonic digestive track (Bremer – 1944); abnormal development of the neurenteric channel with anterior and posterior spina bifida, the malformation resulting from the endodermal – ectodermal adhesion (Bentley and Smith – 1944); influence of

the environmental factors (trauma, hypoxia) explaining as the previous theory the association with other malformations (Mellish and Koop 1961) (1,3,7). None of these seems to have the full agreement of the specialists.

The morphological DD can be cystic or tubular, unique or associated with other diverticula localizations, while the cystic ones can be intra- or extraluminal, communicating or not with the digestive tract. The cystic diverticula are usually developed on the mesenteric side of the first two portions of the duodenum and rarely – as in our case – on the lateral sides or on the antimesenteric side. Usually, they are spherical or egg shaped, can reach 2-12 cm in dimension and can adhere and even communicate with adjacent anatomical structures. A characteristic consists in the 1-2 cm wall made out of a functional mucosa, sometimes with gastric mucosa islet – on which an ulcerous lesion can occur – or of pancreatic tissue, with extern lining consisting in a smooth muscle layer continuing the intestine wall. The content – according to the communication with the duodenum – is liquid, digestive secretion, enteroliths etc. (2,6,7) Tubular duplications can be developed on various portions or can be multiple, successive on other segments of the digestive tract and sometimes reach remarkable dimensions – real digestive stasis zones. The DD clinic is extremely varied beginning with asymptomatic varieties, as the prenatal diagnosed ones or randomly discovered in an imagistic examination or intraoperative or with silent evolution at an adult person or an old one. (10)

The symptomatology is caused by the anatomic type of DD, dimensions, localizing and obstructive risk (partial, progressive, intermittent), communication and proximity with the duodenal wall, bile or pancreatic duct, presence of gastric or pancreatic tissue in the mucous membrane of the formation etc.

In some cases, the affection occurs among little children with manifestations of gastric emptying insufficiency: vomiting associated or not with sickness and abdominal colic which lead to a diagnosis of pyloric spasm, gastroesophagean reflux, Ladd bands, pyloric hypertrophic diaphragm or stenosis, annular pancreas or incomplete intestinal volvulus.

Other times, vomiting is progressive and associated with abdominal pain or even with the presence of a (pseudo) tumor formation. The acute character of these phenomena have the aspect of a high digestive occlusion – as in our study (to which the peritoneal syndrome was added) – and ask for an emergency laparotomy to set the diagnosis.

The heterotopic presence of gastric mucosa can cause the development of a peptic ulceration with consecutive bleeding or perforation, not always recognized in the case of a massive peritoneal reaction. Our patient needed a reiterative intervention in order to identify a diverticular perforation as the real cause of the initial subhepatic abscess.

At the same time, the proximity or even the aberrant opening of the coledoc or pancreatic duct can lead to complications such as bile obstructions, angiocolitis, diverticular lithiasis or acute pancreatitis (recidivant), disease for which it is hard to set up the *primum movens*.

The clinical state can also be affected by the symptomatic dominant association of other malformations or by the general disturbance within an acute evolving syndrome.

Imagery can be decisive allowing in some cases a diagnosis which prevents an unfavorable evolution and the emergency surgical act. Standard radiography can reveal the presence of a “tumor mass” in the superior abdomen and the examination with contrast agent reveals its existence inside or outside the duodenal lumen and a possible abnormal communication with the latter. (8) The ultrasonography is considered the standard investigation as it can reveal an echogen or “sonolucent” formation usually well formed in case of a cyst, with a “double-layered” wall – intern hypoechogen (mucous) and extern hyperechogen (muscle). In some cases, the examination reveals the compression due to a mass located in the duodenal concavity by displacement or a defect in its replenishment. (9)

In our study, the exploring was subjected to “dominant lesion mirage” – massive subhepatic collection – though the presence of cystic formations was detected in all examinations.

The CT may be associated to ultrasound in order to indicate the place, the dimensions and the type of the lesion, as well as the presence of other duplications or anomalies. Diverticula appear as a pocket with gas, liquid or contrast agent content in which debris can “float”.

Investigation in our observation was not useful, as the purulent voluminous collection masked the smaller cystic formation. MRI helps to differentiate coledocian cysts and pancreatic pseudocysts. (8,9) Finally, in cases with bile involvement, ERCP, percutaneous transhepatic cholangiography, MRI cholangiography and pancreatography are indicated, as well as radiological intraoperative investigations. (9) Endoscopy may also be useful both in diagnostic and, sometimes, in therapeutic purposes. The treatment of symptomatic, diagnosed or complicated

DD is surgery. The complete excision of the lesion with “plastic” restoration of the uninvolved duodenal wall is the ideal therapy of these lesions. Identification and reshaping the DD’s vascularization common with the duodenum represents the key of the intervention. Internal drainage interventions are also performed, direct anastomosis with the duodenum or by “a la Roux” jejunostomy. Also, in rare cases, a small internal “window” of the cyst in the duodenum can be performed or even the resection of an endoluminal cyst by endoscopic means. Sometimes laparoscopy was performed in order to cure such lesions.

Postsurgical prognosis of these lesions is very good. (11)

CONCLUSION

Duodenal duplication cyst, a rare congenital malformation was reported in our case, announced by nonspecific digestive symptoms and diagnosed after severe septic and perforative complications. Complex treatment including surgery, antibiotics, nutritional support has enabled the favorable evolution of case. We believe that careful and repeated ultrasound examination of children with recurrent digestive symptoms is a necessity.

REFERENCES

1. **Inouye WY, Farrell C, Fitts WT et al** – Duodenal Duplications. Case Report and Literature Review. *Ann Surg.* 1965, 162:910-916
2. **Macpherson RI** – Gastrointestinal tract duplications: clinical, pathologic and radiologic considerations. *Radiographics* 1993, 13:1063-1080
3. **Saxena AC** – Gastrointestinal Duplications. <http://emedicine.medscape.com/article/article/936799>
4. **Defteros S, Soutanidis H, Limas C et al** – Is Ultrasonographic Appearance Enough to Confirm the Diagnosis of Duodenal Duplications? *Rom J Gastroenterol* 2004, 13:345-347
5. **Schalamon J, Schleef J, Hollwarth ME** – Experience with gastro-intestinal duplications in childhood. *Langenbeck's Arch Surg* 2000, 385:402-405
6. **Gross RE, Hotcomb GW Jr, Farber S** – Duplications of the Alimentary Tract. *Pediatrics* 1952, 9:448-468
7. **Merrot T, Anastasescu R, Pankievich TT et al** – Duodenal Duplications. Clinical characteristics, embryological hypotheses, histological findings, treatment. *Eur J Pediatr Surg* 2006, 16:18-23
8. **Hur J, Yoon CS, Kim MJ et al** – Imaging features of gastrointestinal duplications in infants and childhood. From oesophagus to rectum. *Pediatr Radiol* 2007, 37:691-699
9. **Narlawar RS, Rao JR, Karweikar SJ et al** – Sonographic findings in a duodenal duplication cyst. *J Clin Ultrasound* 2002, 30:566-568
10. **Borgnon J, Durand C, Gourlaouen D et al** – Antenatal detection of a common duodenal duplication. *Eur J Pediatr Surg* 2003, 13:130-133
11. **Graur F, Bala O, Bodea R et al** – Laparoscopic resection of duodenal diverticulum. A case report. *Rom J Gastroenterol* 2005, 14:405-408