

# SINDROMUL RESPIRATOR ACUT SEVER (SARS) LA COPIL

## Manifestări clinice și radiologice, diagnostic pozitiv și diferențial

**Prof. Dr. V. Popescu**

*Clinica de Pediatrie și Neurologie pediatrică,  
Spitalul Clinic de copii „Dr. Victor Gomoiu“, București*

### REZUMAT

Sindromul respirator acut sever (Severe acute respiratory syndrome – SARS) este o boală pulmonară infecțioasă acută determinată de un coronavirus. În lucrare sunt prezentate datele clinice și imagistice, diagnosticul pozitiv și diferențial al acestui sindrom nou descris.  
**Cuvinte cheie:** Sindromul respirator acut sever; manifestări clinice și radiologice; diagnostic pozitiv și diferențial; copil

### ABSTRACT

#### *Severe acute respiratory syndrome (SARS)*

#### *Clinical data and radiographic findings, diagnosis and differential diagnosis*

SARS is an acute infectious pulmonary disease caused by a so-called coronavirus. The aim of this article is to assess the characteristics of clinical manifestations and the radiological findings for further understanding of the disease. It is necessary to differentiate SARS from other pulmonary diseases through combined use of clinical and paraclinical examinations.

**Key words:** Severe acute respiratory syndrome; clinical data and radiographic findings; diagnosis and differential diagnosis; children

## I. INTRODUCERE

SARS este o boală pulmonară infecțioasă acută determinată de un coronavirus (Marra și colab, 2003; Ksiazek și colab, 2003; Tsang și colab, 2003).

Diagnosticul precoce al acestei boli este decisiv pentru izolarea și tratamentul adecvat și de urgență al pacienților. Boala este mai rară la copil și simptomele sale sunt mai puțin evidente decât cele întâlnite la adult. Febra ( $t^{\circ}$  peste  $38^{\circ}\text{C}$ ) și tusea (uscată, rar productivă) sunt comune la cei mai mulți pacienți.

## II. CRITERII DE DIAGNOSTIC

Criteriile de diagnostic clinic ale SARS sunt următoarele:

1. *Criterii epidemiologice.* SARS poate apărea sporadic sau poate genera epidemii. Sursa de infecție este reprezentată de persoanele infectate. Transmiterea bolii se realizează direct prin picăturile nazofaringiene din aer și indirect prin contaminare de la persoane adulte sau de la copii infectați, prin contactul cu aceștia, în ultimele 2 săptămâni, sau prin obiecte contaminate cu secreții nazofaringiene infectante (Seto și colab, 2003).
2. *Simptome și semne.* Boala se instalează rapid cu febră (totdeauna peste  $38^{\circ}\text{C}$ ). Pacientul poate pre-

zenta tuse, cel mai frecvent neproductivă; în cazurile mai severe se observă tahipnee cu evoluție spre un sindrom de detresă respiratorie și modificarea/alterarea stării generale.

Semnele pulmonare pot fi șterse, dar semnele de condensare pot fi prezente. Simptomele digestive și semnele fizice toracice incluzând ralurile pulmonare sunt observate la unii pacienți. Deoarece SARS este caracterizat prin debut rapid și infecție severă la grupuri de populație mari și nu există un tratament adecvat este extrem de important de a se face diagnosticul precoce și a institui o terapie de reechilibrare, într-o secție de terapie intensivă.

3. *Date de laborator.* Numărul total al leucocitelor în sângele periferic este normal, iar uneori poate fi diminuat.
4. *Examenul radiografic pulmonar și CT-scan pulmonar* (a se vedea figura 1 a, b, c, d și 2 a, b, c, d, e).
5. *Rezultate nefavorabile după terapia cu antibiotice.*
  - Criteriile de suspiciune ale diagnosticului în SARS se bazează pe suma cifrelor 1 + 2 + 3 sau 2 + 3 + 4
  - Criteriile de diagnostic clinic în SARS se bazează pe suma cifrelor 1 + 2 + 3 + 4 sau 2 + 3 + 4 + 5.

### III. DATE RADIOLOGICE

Tabloul radiologic pulmonar în SARS prezintă următoarele 3 sindroame: sindromul alveolar, sindromul interstițial și sindromul alveolo-interstițial.

#### 1. Sindromul alveolar (sindromul de umplere alveolar).

Semnele radiologice ale sindromului alveolar sunt:

- opacitate nodulară unică (figura 1a);
- opacitate nodulară multiplă (figura 1b);
- opacități cu contururi „flou“, datorate unui proces inflamator ce se extinde prin contiguitate (prin porii lui Kohn) și se pierde treptat în parenchimul pulmonar sănătos;
- opacitate sistematizată – segmentară sau lobară (figura 1c) predominant într-un singur plămân, mai rar în ambii plămâni;
- imagine în „aripi de fluture“ (figura 1d).

#### 2. Sindromul interstițial. Semnele radiologice care traduc o afectare a interstițiului pulmonar sunt mai puțin fiabile și mai puțin evidente decât cele ale sindromului alveolar.

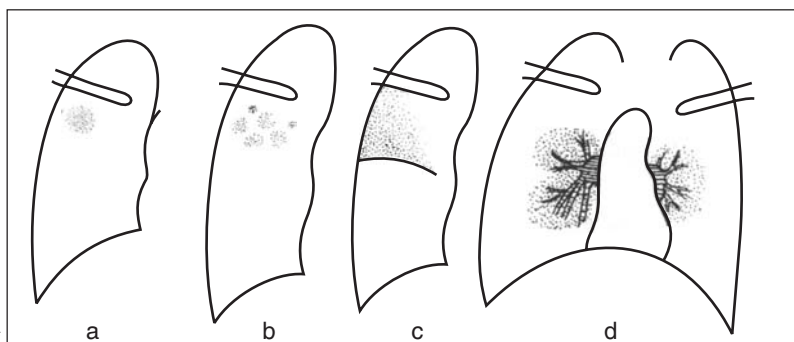
În cadrul sindromului interstițial se descriu:

- opacitate în „geam mat“, în „geam șlefuit“ (figura 2a), palidă, difuză, bilaterală, predominând la baze, ce apare în condițiile creșterii

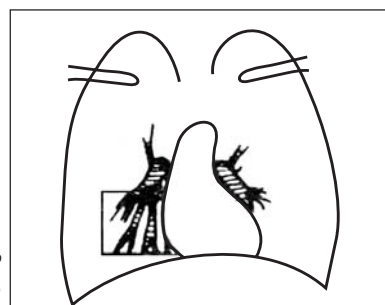
peste o anumită limită a raportului lichid/aer din interstițiu; imaginea nu poate fi deosebită de opacitatea care rezultă dintr-o afectare alveolară incompletă;

- imagine reticulară (figura 2b) determinată de opacități rectilini și curbe, situate în diferite planuri, cu direcții diferite, constituind imaginea „în rețea“, în ochiurile căreia transparența are densitate aeriană. Aspectul „flou“ al hilurilor se asociază frecvent;
- imagini nodulare interstițiale (figura 2c), ce pot avea dimensiuni variabile: punctiforme (cu diametrul până la 1,5 mm), miliare (cu diametrul până la 3 mm) sau de dimensiuni mai mari (3-10 mm);
- opacități mixte reticulo-nodulare (figura 2d);
- imagine în „fagure de miere“ (figura 2e), cu aspect liniar, reticular sau reticulo-nodular, cu ochiuri transparente, până la 1 cm diametru, cu pereți groși și bine conturați;
- edemul subpleural, vizibil sub forma unei „îngroșări scizurale“ și infiltrația peribronșică, tradusă printr-o îngroșare aparentă a pereților bronșici, sunt semne mai puțin fiabile ale sindromului interstițial.

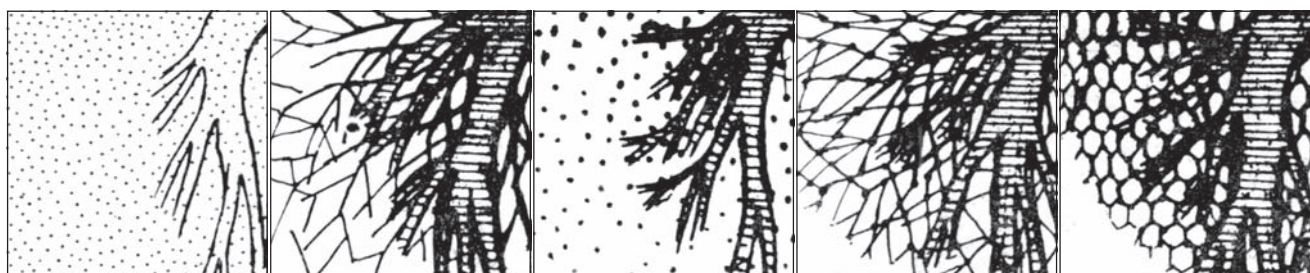
**Figura 1**  
a. Nodul izolat în centrul segmentului D1;  
b. Noduli simpli;  
c. Confluență precoce a nodulilor;  
d. Imagine în „aripi de fluture“



**Figura 2**  
Semiologia leziunilor interstițiale



Câmpul desenat în imaginile a, b, c, d, e



a. aspect în „geam mat“

b. imagine reticulară

c. Imagine nodulară

d. Imagine mixtă reticulo-nodulară

e. imagine în fagure

3. Asocierea sindromului alveolar cu sindromul interstițial. Sunt rare cazurile în care o pneumonie interstițială (în marea majoritate a cazurilor de origine virală) să nu prezinte și o reacție alveolară. Este greu de conceput că doar simpla îngroșare a pereților alveolari ar putea realiza o opacitate radiologică; obligatoriu conținutul gazos al alveolelor este diminuat. De asemenea, în leziunile alveolare primitive poate să apară o reacție interstițială; de obicei semnele sindromului alveolar maschează afectarea interstițiului.

### 1. Bazele morfopatologice ale imaginilor radiologice pulmonare

O serie de lucrări (Tse și colab, 2004; To și colab, 2004; Lang și colab, 2003; Nicholls și colab, 2003) au descris modificările morfopatologice la pacienții cu SARS ce includ: leziunile pulmonare, „injuriiile“ imune ale organelor, vasculita sistemică și reacțiile toxice generalizate. Dintre acestea, „injuriiile“ pulmonare sunt predominante. În ansamblu manifestările constatate în țesutul pulmonar includ leziunile persistente, de culoare roșie-închis. Secțiuni în lobii pulmonari evidențiază leziuni difuze de alveolită exsudativă. Vasele sanguine dilatate sunt hiperemice cu zone hemoragice și infarctizări pe suprafața pulmonară. Histologic, peretele alveolar este „îngroșat“ datorită edemului și infiltrației limfo-plasmocitare. Se constată exsudat roz și, de asemenea, prezența de eritrocite, macrofage și celule epiteliale în alveole.

Structuri de tipul incluziilor virale-like și celule gigante multinucleate sunt constatate în unele alveole, în afară de prezența de membrane hialine. În plus, dilatarea capilarelor, tromboza vaselor mici și infiltrația cu monocite și limfocite sunt observate în septurile interlobulare, însoțite de necroza peretelui bronhiilor mici. Dilatarea vaselor pulmonare, edemul și exsudatul inflamator se prezintă sub forma unor mici zone de opacități, cu aspect de geam lustruit, pe filmele radiologice, în stadiul precoce. Alveolita descuamativă și formarea de membrane hialine sunt prezente odată cu rezorbția inflamației și proliferarea unui țesut fibros în stadiul de convalescență.

### 2. Dinamica modificărilor imaginii radiologice în SARS

Leziunile pulmonare evidențiate radiologic se clasifică în trei stadii:

- *Stadiul precoce.* Leziunile sunt evidențiate radiologic după 1-6 zile (în medie: 3 zile) de la debutul SARS. În acest stadiu leziunile sunt localizate, cu o densitate redusă și cu marginile neclare. Unele „modificări“ pulmonare sunt discrete, uneori putând fi „omise“ de clinician.

- *Stadiul evolutiv.* Pe clișeul radiografic leziunile pulmonare progresează după 4-11 zile de la debutul SARS (în medie: la 6 zile). „Vârful“ de evoluție apare în intervalul 5-7 zile de la debutul afecțiunii. Leziunile se extind rapid în acest stadiu și opacitățile ating maximum de intensitate. Unele leziuni sunt prezente și în lobul pulmonar opus. Deși unele leziuni sunt în curs de dispariție, noi leziuni apar în alte zone pulmonare.
- *Stadiul de convalescență.* Leziunile diminuează progresiv sau diminuează ca „densitate“ în intervalul 5-15 zile de la debutul bolii (în medie de 9 zile). Leziunile diminuează sau dispar complet în interval de aproximativ 15 zile (în medie). Leziunile localizate se atenuează și dispar prompt, în timp ce leziunile extinse dispar într-o perioadă mai lungă (sunt citate cazuri care au dispărut după 71 de zile (Hong-Sheng Liu și colab, 2005)). În general modificările radiologice pulmonare au durată mai lungă, persistând, în general, după rezoluția semnelor și simptomelor clinice.

## IV. DIAGNOSTIC POZITIV

La copil diagnosticul de SARS se bazează pe:

- datele epidemiologice;
- vârsta copilului peste 5 ani;
- debutul brusc al bolii cu febră, tuse uscată, semne pulmonare, de obicei, neclare;
- numărul normal sau scăzut al leucocitelor în sângele periferic;
- apariția și dezvoltarea rapidă a unor leziuni pulmonare (într-un plămân sau în ambii plămâni);
- prezența rară a emfizemului pulmonar și a leziunilor în hilul pulmonar;
- absența leziunilor pleurale sau leziunilor abcedante pulmonare;
- modificările radiologice ale leziunilor pulmonare sunt concordante cu semnele clinice, dar nu cu semnele fizice;
- nu se constată, de obicei, „cicatrici“ sau fibroză după dispariția/vindecarea leziunilor pulmonare;
- modificările radiologice ale leziunilor pulmonare pot fi evident întârziate în raport cu rezoluția mai precoce a semnelor și simptomelor clinice pulmonare.

## V. DIAGNOSTIC DIFERENȚIAL

Din punct de vedere clinico-imagistic, SARS trebuie diferențiat de: pneumonia cu Mycoplasma; pneumonia cu adenovirusuri; pneumonia bacteriană; pneumonia cu VSR (virusul sincițial respirator); pneumonia gripală.

## 1. Pneumonia cu *Mycoplasma*

Pneumonia cu *Mycoplasma pneumoniae* se întâlnește la copiii de vârstă școlară (între 6 și 15 ani) și se caracterizează prin infiltrație pulmonară interstițială și tablou clinic de pneumonie acută. Apar, uneori, focare epidemice în colectivități școlare și focare familiale, cu incidență maximă iarna și primăvara. Debutul este de obicei gradat, amintind uneori o gripă, și mult mai rar brusc. Tabloul clinic este dominat de manifestări generale și respiratorii. Pacientul prezintă febră, frisoane, tuse, cefalee, senzație de rău general, dureri musculare, disfagie, catar nazal, dureri toracice, dispnee, îndeosebi în formele severe; obiectiv se aud raluri subcrepitante. Semnele fizice pulmonare sunt discrete în raport cu intensitatea modificărilor radiologice, ce devin evidente după 4-6 zile de la debutul clinic al bolii și se traduc prin focare masive la 30-40% din pacienți, care necesită să fie diferențiate de cele din SARS, precum și din infiltrate de tip interstițial, legate de hil, situate în lobul inferior, de obicei unilaterale, iar în cazurile severe bilaterale (Reitner și colab, 2000; He și colab, 2002). Diagnosticul pozitiv etiologic se face prin izolarea micoplasmei și, uzual, prin reacții serologice, reacția de fixare a complementului, testul de imunofluorescență și reacția de hemaglutinare pasivă.

## 2. Pneumonia cu adenovirusuri

Infecțiile cu adenovirusuri prezintă un mare polimorfism clinic tradus prin realizarea unor manifestări respiratorii și extra-respiratorii variate: infecții ale căilor aeriene superioare, un sindrom similar tusei convulsive, faringită acută febrilă, febră faringo-conjunctivală (adeno-farigo-conjunctivită), boală febrilă de tip gripal, boală febrilă cu exantem rubeoliform.

Pneumonia cu adenovirusuri debutează brusc cu febră mare ( $> 39^{\circ}\text{C}$ ), tuse și leucopenie, la cei mai mulți pacienți. Pneumonia cu adenovirusuri prezintă manifestări de condensare pulmonară similare cu cele din SARS; morfopatologic se constată necroză masivă, emfizem obstructiv și rezorbția lentă a leziunilor, cu riscul unor sechele ca fibroza pulmonară ireversibilă, bronșita cronică și bronșiectazia (He și colab, 2002; Xu și colab, 1999). În pneumonia adenovirală manifestările clinice și radiologice sunt paralele cu progresia/evoluția bolii; de aceea, pneumonia adenovirală poate fi diferențiată ușor de SARS.

Diagnosticul etiologic al pneumoniei adenovirale se realizează prin izolarea adenovirusurilor (din spălătura nazo-faringiană, spută, secreții conjunctivale, culturi de țesuturi...) și a serotipului prin reacția de seroneutralizare, reacțiile de hemaglutinare și de hemaglutinoinhibare.

## 3. Pneumonia bacteriană

Pneumonia lobară și segmentară este ușor confundată cu sindromul de condensare din SARS; diferențierea se face însă prin simptomele și semnele fizice evidente, leucocitoză cu neutrofilie și răspunsul favorabil la terapia cu antibiotice în pneumonia bacteriană.

Radiologic, leziunile pulmonare hiperdense sunt evidente pe un segment sau lob, ce sunt concordante cu localizarea anatomică (He și colab, 2002; Xu, 1999).

## 4. Pneumonia cu VSR (virusul sincițial respirator)

Pneumonia cu VSR este una dintre cele mai comune cauze de infecție a tractului respirator la copil, care se caracterizează predominant, prin infiltrație interstițială. Pneumonia cu VSR este necesar să fie diferențiată de tipul de infiltrație interstițială din SARS. Boala este frecvent întâlnită la sugar și se traduce printr-un spectru clinic larg: rinită, faringită, laringită acută obstructivă (crup), bronșită, bronșiolită, pneumonie. În epidemii, VSR realizează, de obicei, tablouri clinice de bronșiolită acută și pneumonie interstițială.

La sugar tabloul clinic se poate prezenta cu manifestări generale marcante și detresă respiratorie; aspectul radiologic pulmonar este de pneumonie interstițială, emfizem.

## 5. Pneumonia gripală

Ca una din bolile infecțioase determinate de virusurile gripale, pneumonia se caracterizează prin debut brusc, hiperpirexie, tuse și opacități pulmonare cu aspect de „încețoșare pulmonară“ asemănătoare unui edem pulmonar acut sau un aspect diseminat micronodular (pseudo-granulic) sau prezența de focare multiple cu aspect „vătuit“ sau de opacități dense sau de emfizem bazal retrostenal, dar, foarte rar, prin prezența de focare confluențe masive (Xu, 1999; Virkki și colab, 2002; Liu și colab, 1991; Redding și colab, 2004).

## BIBLIOGRAFIE

1. He ML, Lai H, Yang YI – Radiological analysis of mycoplasmal pneumonia in children. *J Practical Radiol*, 2002, 18, 1037-1039.
2. Hong-Sheng Liu, Li-Wei Liu, Qi-Yi Zeng et al – SARS in children: clinical image in differentiation. *World J Pediatr*, 2005, vol. 1, nr.1, 45-49.
3. Ksiazek TG, Erdman D, Goldsmith CS et al – A novel coronavirus associated with severe acute respiratory syndrome. *N Engl J Med*, 2003, 348, 1953-1966.
4. Lang ZW, Zhang LJ, Zhang SJ et al – A clinico-pathological study of three cases of severe acute respiratory syndrome (SARS). *Pathology*, 2003, 35, 526-531.
5. Liu LW, Sun WC – Clinical X-ray imaging of respiratory syndrome virus pneumonia in infant. *J Clin Practical Pediatr*, 1991, 6, 44-46.
6. Mara MA, Jones SJ, Astell CR et al – The genome sequence of the SARS-associated coronavirus. *Science*, 2003, 300, 1399-1404.
7. Nicholls JM, Poon LL, Lee KC et al – Lung pathology of fatal severe acute respiratory syndrome. *Lancet*, 2003, 361, 1773-1778.
8. Popescu V – Mijloace radiologice în patologia aparatului respirator. În: Popescu V (ed). *Patologia aparatului respirator la copil*, cap. 4.1, 47-67, Ed. Teora, București, 1999.
9. Qiu HX – Clinical and radiological analysis of mycoplasmal pneumonia in children. *J Practical Radiol*, 2002, 18, 1037-1039.
10. Redding G, Singleton R, Lewis T et al – Early radiographic and clinical features associated with bronchiectasis in children. *Pediatr Pulmonol*, 2004, 37, 297-304.
11. Reittner P, Muller NL, Heijneman L et al – Mycoplasma pneumoniae: radiographic and high-resolution CT features in 28 patients. *AJR Am J Roentgenol*, 2000, 174, 37-41.
12. Seto WH, Tsang D, Yung R et al – Effectiveness of precautions against droplets and contact in prevention of nosocomial transmission of severe acute respiratory syndrome (SARS). *Lancet*, 2003, 361, 1519-1520.
13. To KF, Tong JH, Chan PK et al – Tissue and cellular tropism of the coronavirus associated with severe acute respiratory syndrome: an in-situ hybridization study of fatal cases. *J Pathol*, 2004, 202, 157-163.
14. Tsang KW, Ho PL, Ooi GC et al – A cluster of cases of severe acute respiratory syndrome in Hong Kong. *N Engl J Med*, 2003, 348, 1977-1985.
15. Tse GM, To KF, Chan PK et al – Pulmonary pathological features in coronavirus associated with severe acute respiratory syndrome (SARS). *J Clin Pathol*, 2004, 57, 260-265.
16. Virrki R, Juven T, Rikalainen H et al – Differentiation of bacterial and viral pneumonia in children. *Thorax*, 2002, 57, 438-441.
17. Xu SY – Practical radiological diagnosis in pediatrics. Beijing: Beijing Press, 1999, 309-311.