

# REFLUXUL VEZICO-URETERAL

**Dr. Mihaela Bălgrădean**

*Clinica de Pediatrie, Spitalul Clinic de Urgență pentru copii „M.S. Curie“, București*

## REZUMAT

Refluxul vezico-ureteral, existența unui flux de urină retrograd, orientat dinspre vezica urinară spre tractul urinar superior este diagnosticat frecvent în contextul unei infecții de tract urinar (ITU). Menținerea unui index înalt de suspiciune pentru ITU este cheia diagnosticului în RVU. Uretrocistografia micțională retrogradă este absolut necesară pentru confirmarea diagnosticului. Scopul tratamentului este prevenirea injuriilor parenchimotoase renale deși mulți pacienți au deja cicatrici renale la momentul diagnosticului. Majoritatea pacienților cu grade mici sau medii de reflux se vindecă spontan cu tratament antibiotic profilactic continuu. Corecția chirurgicală este de obicei necesară în RVU gr. IV-V, în refluxurile persistente de grad mare, în cazul ITU febrile repetate și rezistente la tratament și în cazurile noncompliance cu tratamentul medicamentos.

**Cuvinte cheie:** Refluxul vezico-ureteral (RVU); infecția de tract urinar (ITU); nefropatia de reflux (congenitală/pielonefritigenă); tratament

## ABSTRACT

### *Vesicoureteral reflux (VUR)*

Vesicoureteral reflux (VUR), the retrograde flow of urine from the bladder upward toward the kidney, is diagnosed commonly following an urinary tract (UTI). The VUR key to diagnosis is to maintain an adequate index of suspicion for a UTI. A voiding cystography (VCUG) is required to confirm the diagnosis. The goal of management is to prevent renal parenchymal injury, although many patients have renal scarring at the time of diagnosis. Many patients who have low – or moderate grade reflux experience spontaneous resolution with continuous antibiotic chemoprophylaxis. Surgery may be required in patients who have grade IV-V reflux, persistent high-grade reflux or febrile breakthrough infections or who are not compliant with medications.

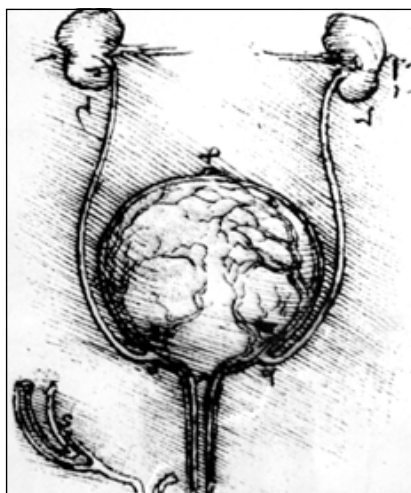
**Key words:** Vesicoureteral reflux (VUR); urinary tract infection (UTI); reflux nephropathy (congenital /pyelonephritogenic nephropathy); treatment

## I. INTRODUCERE

Se înțelege prin reflux vezico-ureteral (RVU) existența unui flux urinar anormal direcționat dinspre vezica urinară spre rinichi. Primele observații asupra acestei patologii datează din perioada evului mediu, savantul Leonardo Da Vinci fiind primul care intuiește și prezintă boala într-o gravură care se păstrează la Muzeul Regal din Londra (figura 1).

În 1903, Sampson și Young descriu mecanismul funcțional de valva vezico-ureterală care se crează prin traiectul oblic al ureterului în porțiunea intramurală a vezicii urinare. În 1929, Gruber notează ca incidența RVU variază în funcție de lungimea ureterului intravezical și starea musculaturii detrusorului, iar Paquin precizează că raportul dintre lungimea ureterului intramural și diametrul orificiului ureteral trebuie să fie 5:1 pentru a preveni refluxul.

Spre sfârșitul anului 1950 Huch menționează relația dintre pielonefrita cronică și RVU la pacienții paraplegici, iar în 1959 Hodson descoperă că, cicatricile parenchimotoase renale sunt mai frecvente la copiii cu RVU și ITU. În anii 70, Stephens propune teoria conform căreia locul de origine al mugurelui ureteral la nivelul canalului Wolf ar putea determina prezența sau absența unui RVU, ca și alte anomalii asociate situate la nivelul rinichiului de aceeași parte. În ultimii ani se vorbește de severitatea RVU intrauterin respon-



**Figura 1**  
Leonardo da Vinci: gravură în colecția Muzeului regal din Londra

sabil de nefropatia de reflux congenitală (Cascio S, 2002). Mi se pare important să subliniez faptul că, cicatricile renale parenchimotoase, identice celor descrise în relație cu RVU, apar în orice altă anomalie anatomică sau funcțională nedagnosticată/netratată, care permite staza în sistemul colector renal, în prezența ITU, în special dacă acestea sunt PNF acute (nefropatia pielonefritigenă).

## II. CLASIFICARE/FRECVENȚĂ

Conform clasificării efectuate de Grupul Internațional de Studiu al RVU, există 5 grade de reflux în

funcție de umplerea retrogradă a sistemului colector renal și de gradul de dilatare al acestuia. Clasificarea se bazează pe imaginile oferite de uretro-cistografia micțională standard (figura 2).

- *Gradul I:* urina prezentă la nivelul ureterului, pelvis renal normal, calice normal configurate anatomic.
- *Gradul II:* urina prezentă în ureter, pelvis renal și calice, nemodificate anatomic.
- *Gradul III:* urina staționează în ureter și pelvisul renal; ureterul și pelvisul apar moderat dilatate iar calicele aplatazate.
- *Gradul IV:* ureterul și pelvisul sunt dilatate, iar calicele își pierd configurația normală, devin rotunjite.
- *Gradul V:* pelvisul renal este sever dilatat, ureterul este tortuos iar calicele profund modificate anatomic.

Gradele IV și V de reflux poartă numele de *reflux dilatant*, având în vedere ectazia impresionantă a sistemului uretero-pielo-caliceal.

RVU apare de 10 ori mai frecvent la copiii de rasă albă față de africani, sexul feminin este de 5 ori mai afectat față de sexul masculin iar incidența scade pe măsura înaintării în vârstă. La începutul secolului XXI, când ecografia fetală devine metoda de screening în întreaga lume pentru diagnosticul anomaliiilor congenitale, 17-34% din hidronefroze diagnosticate prenatal reprezintă de fapt RVU primare congenitale. Este de menționat și faptul că 30-35% din pacienții diagnosticați antenatal ca hidronefroze și confirmați ulterior cistografic cu diferite grade de RVU, au deja cicatrice renale corticale.

RVU suspectate intrauterin sunt de obicei dilatante, de grad mare și sunt mai frecvent diagnosticate la băieți. În cazul copiilor evaluați pentru ITU, incidența RVU variază între 25-40%.

Este cunoscut faptul că RVU are caracter familial; apare la frați sau la descendenții celor cunoscuți cu RVU. Există o relație directă între vârsta pacientului, incidența și severitatea RVU. Dacă boala este diagnosticată la frați cu simptomatologie manifestă este

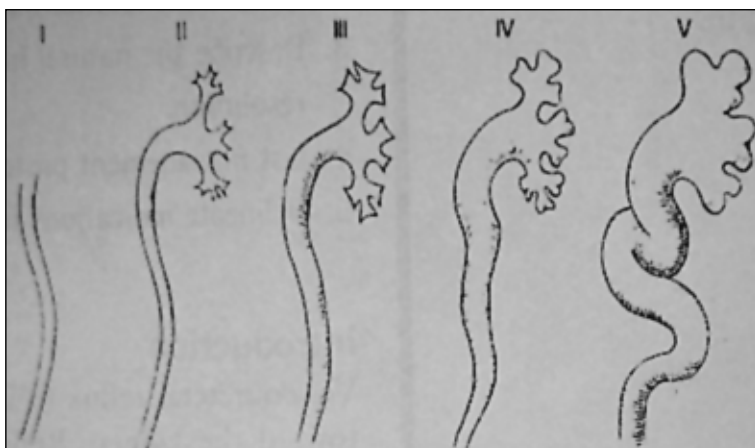
vorba de obicei de grade mari de RVU, asociate de obicei cu nefropatie de reflux.

Există cu certitudine o *componentă genetică* în apariția RVU, însă modalitatea precisă de transmitere a bolii este încă necunoscută. Ipotezele existente sugerează că RVU s-ar transmite autozomal dominant cu penetranță variabilă, ar fi vorba de mutații genetice PAX 2 (Gordon I, Risdon A, 1996). Aproape 70% din pacienții diagnosticați cu RVU dezvoltă boala intrauterin și până la 30% dintre pacienții bolnavi au un frate/soră diagnosticați cu aceeași boală. O fată cunoscută cu RVU prezintă riscul de a da naștere unui copil cu reflux în 65% din cazuri.

### III. ETIOLOGIE

Sunt precizate *cauze primare de RVU* (ureter intravezical scurt sau absent, absența unei susțineri vezicale adecvate reprezentate de detrusorul vezical, deplasarea laterală a orificiului ureteral, configurația anormală a orificiului ureteral: în formă de stadion, potcoavă, gaură de golf) și *cauze secundare de RVU* (ITU, obstrucții subvezicale, ex: valve de uretră posterioară, stenoze de col vezical, instabilitatea de detrusor, duplicații de sistem colector renal, diverticuli para-ureterali, vezică neurogenă – non-neurogenă).

- *RVU primar* este consecința unei modificări anatomice localizate la nivelul *joncțiunii uretero-vezicale* și nu asociază modificări ale funcției vezicale.
- *RVU secundar* apare în condițiile existenței unei patologii subiacente *vezicale* sau de *col vezical*, ex: vezica neurogenă – non-neurogenă (sindromul Hinman, disfuncția de eliminare) sau valvele de uretră posterioară. Studii urodinamice au relevat faptul că presiuni micționale mari sau presiuni de stază mari, pot afecta funcționalitatea normală a joncțiunii vezico-ureterale, cauzând RVU. Tratamentul refluxului secundar se adresează de obicei patologiei vezicale primare. În consecință, RVU se ameliorează dacă presiunile intravezicale se corectează.



**Figura 2**  
Clasificarea internațională a RVU

Percepția RVU primar a evoluat în ultimii ani. Nou-născuții băieți, diagnosticați cu grade mari de reflux erau, într-o largă majoritate, considerați ca având modificări anatomice joncționale vezico-ureterale severe. Studiile urodinamice au demonstrat însă că în multe situații, este de fapt vorba de presiuni micționale crescute direct responsabile de forța care determină aceste tipuri de reflux. Odată cu normalizarea presiunii micționale, refluxul diminuează sau dispare. Anomaliile de continență vezicală influențează RVU. Tulburările de micțiune manifestate prin urgență, frecvență și enurezis diurn sunt frecvente la copiii cu RVU. Există studii care subliniază faptul că, diferite grade de RVU asociate cu acest tip de simptomatologie, involuează odată cu tratamentul corect al tulburărilor de continență vezicală.

#### IV. FIZIOPATOLOGIE/NEFROPATIA DE REFLUX

Odată cu inserția ureterului în trigonul vezical, porțiunea distală a acestuia străbate zona intramurală a vezicii urinare în unghi oblic. Lungimea tunelului intramural raportată la diametrul ureteral este de obicei 5:1 (uretere non-refluxante). Pe măsură ce vezica urinară se umple și peretele vezical se distinde și se subțiază, porțiunea ureterală intravezicală este compresată la nivelul detrusorului. Acest proces fiziologic, permite un flux continuu de urină anterograd dinspre ureter spre vezica urinară dar împiedică în același timp ascensiunea retrogradă a urinei dinspre vezică spre rinichi. În condițiile unui tunel intramural și al unui perete vezical integre, funcționează un mecanism de valvă la nivelul ureterului intramural, care împiedică RVU.

În condițiile unui tunel intramural scurt sau absent, urina tinde să reflueze prin ureter la nivelul sistemului colector datorită ineficienței mecanismului de valvă. În cazul ureterelor refluxante, raportul existent între lungimea tunelului intramural și diametrul orificiului ureteral este de 1,4:1. Pentru a preveni refluxul, printr-o corecție chirurgicală de tip reimplantare ureterovezicală, raportul minim între lungimea ureterului intramural și diametrul ureteral trebuie să fie de cel puțin 3:1.

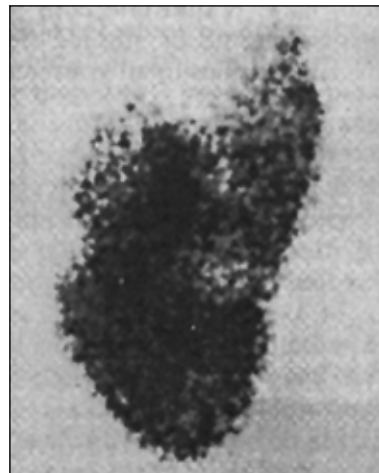Este cunoscut faptul că rinichiul uman conține două tipuri de papile, simple (convexe) și compuse (concave). Papilele compuse sunt localizate preponderent la nivelul polilor renali în timp ce papilele simple sunt situate în celelalte regiuni ale rinichiului. Aproximativ 66% din papilele rinichiului uman sunt convexe și 33% sunt concave. Apariția refluxului intrarenal (mişcarea retrogradă a urinei dinspre pelvisul renal spre parenchim) depinde de anatomia papilară (Bernstein J, Meadow SR, 1992).

Papilele renale simple, prezintă orificii canaliculare oblice, înguste, care se închid odată cu creșterea presiunii intrarenale. Astfel de papile nu permit refluxul intrarenal. În schimb, papilele compuse au orificiile tubulare perpendiculare pe suprafața papilară, aceste orificii rămân deschise odată cu creșterea presiunii intrarenale, situație care permite reflux intrarenal.

Pacienții cu RVU persistente pot dezvolta în timp cicatrice renale, creșterea rinichiului fiind în consecință încetinită. Cicatricile renale pot fi deja prezente la momentul diagnosticului sau, se dezvoltă în special în primul an de viață și de obicei, înaintea vârstei de 5 ani. Persistența refluxului intrarenal, secundară unui RVU nevindecat sau necorectat chirurgical, este responsabilă de rinichiul cicatricial și de *nefropatia de reflux* care se manifestă în funcție de gravitate cu HTA, proteinurie și IRC (figura 3).

În papila renală, intră atât urina sterilă cât și urina infectată, refluxul intrarenal infectat fiind primar responsabil de injuriile renale. Endotoxinele bacteriene conțin lipozaharide care inițiază un răspuns imun din partea gazdei cu eliberare de radicali de oxigen liberi. Enzimele proteolitice și radicalii de oxigen sunt implicați în egală măsură în leziunile de fibroză și în apariția cicatricelor renale din perioada de vindecare a infecției.

*Cicatricile renale inițiale modifică anatomia papilelor renale din vecinătate transformând papilele simple în compuse (complexe).* Papilele complexe la rândul lor, perpetuează refluxul intrarenal inițial, apărând astfel cicatrice renale noi. Se instalează în acest mod un cerc vicios imediat ce o primă cantitate de urină infectată pătrunde în rinichi. Cicatricile renale apar cel mai frecvent la nivelul polilor renali, unde sunt de altfel situate, în număr mare, papilele concave (complexe). Febra, sexul feminin și întârzierea diagnosticului de RVU sunt considerați factori de risc în apariția cicatricelor renale în special în RVU dilatante (gr. IV și V).



**Figura 3**  
99mTc DMSA renal scan incidentă posterioară. Cicatrice renale cu pierdere de cortex funcțional la nivelul polului superior și al zonei medii a rinichiului stâng

De obicei refluxul intrarenal neinfecat, în condițiile unei presiuni intrapelicice normale, nu determină cicatrice renale semnificative cu o singură excepție: asocierea cu presiuni crescute la nivelul detrusorului, structură musculară principală din alcătuirea vezicii urinare, situații întâlnite în obstrucțiile anatomice subvezicale, în vezica neurogenă sau în disfuncțiile vezicale.

În sindromul Hinman (vezica neurogenă – non-neurogenă), în hiperreflexia de detrusor sau în instabilitatea de detrusor, crește presiunea intravezicală, situație care poate exacerba un RVU preexistent sau poate determina un RVU secundar. Copiii cu tulburări de micțiune minore/medii, golesc în general bine vezica urinară, iar reziduul vezical post-micțional este de obicei mic. În cazul sindromului Hinman, se produce însă obstrucție funcțională de col vezical prin contracția voluntară a sfincterului extern în timpul micțiunii, situație în care, crește presiunea intravezicală, apare instabilitate de detrusor (disinerגיע vezico-sfincteriană) și crește volumul rezidual de urină. Boala se asociază de obicei cu constipație și/sau enco-prezis).

Cicatricile renale, secundare pielonefritelor sunt asociate de obicei cu grade mari de RVU. Ele sunt adesea responsabile de HTA severă, reprezintă una din principalele cauze de HTA secundară și o cauză majoră de IRC la copil. HTA apare în 10% din cazurile asociate cu cicatrice unilaterale și în 18,5% din cazurile asociate cu cicatrice renale bilaterale. Adulții diagnosticați cu nefropatie de reflux, dezvoltă HTA în 34% din cazuri. Din copiii diagnosticați cu RVU, 4% evoluează spre boală renală terminală (ESRD). În cazul RVU mici (gr. I-II) creșterea rinichiului afectat este de obicei normală, însă gradele mari de reflux (RVU dilatante), se asociază cu încetinirea creșterii în dimensiuni a rinichiului.

## V. MANIFESTĂRI CLINICE

La nou-născut simptomatologia este nespecifică și poate asocia detresă respiratorie, vărsături persistente, întârziere/eșec al creșterii, mase abdominale palpabile, ascită urinară (extravazarea urinei în spațiul intraperitoneal). Copilul mai mare se poate prezenta la medic cu semne de ITU joasă (micțiuni frecvente, disurie, polakiurie), enurezis nocturn sau pierderi urinare involuntare diurne. Alte manifestări clinice includ tulburări gastro-intestinale (diaree, vărsături), HTA și retard în creștere (hipotrofie staturo-ponderală).

## VI. DATE PARACLINICE

Se recomandă efectuarea *examenului de urină* și *uro-cultură* tuturor nou-născuților diagnosticați cu hidronefroza antenatală sau postnatală pentru a exclude o ITU.

Trebuie urmărit faptul că, în mod normal, 90% din nou-născuți urinează în primele 24 de ore de viață.

La naștere valoarea *creatininei serice* este egală cu cea a mamei, și este de obicei 1 mg/dL. Se indică repetarea creatininei serice după câteva zile de la naștere; în mod normal, valoarea acestui parametru trebuie să scadă și să se situeze între 0,2-0,3 mg/dL. Creatinina serică reprezintă cea mai credibilă măsurătoare a RFG. Proporțională cu vârsta gestațională, RFG se dublează la vârsta de 2 săptămâni și atinge valorile adultului la vârsta de 2 ani. Creșterea RFG este rezultatul creșterii suprafeței capilare disponibile filtrării, modificărilor vasculare intrarenale și redistribuției fluxului sanguin intrarenal către nefronii corticali. Valoarea creatininei serice reflectă masă musculară, însă în primii ani de viață modificările sale nu sunt foarte importante; RFG crește de la 44-45 ml/min/1,73m<sup>2</sup> la vârsta de 7-10 zile, la 100-120 ml/min/1,73m<sup>2</sup> la vârsta de 2-3 ani. Valori ale creatininei serice care depășesc 0,5 mg/dL sunt de obicei patologice până la vârsta de 6 ani, iar valorile care depășesc 1 mg/dL, sunt patologice până la vârsta de 12 ani.

*Ionograma* reprezintă o investigație obligatorie la nou-născuții cu hidronefroza antenatală determinată de RVU. În aceste situații există posibilitatea asocierii RVU cu displazie renală ipsilaterală de obicei responsabilă de tulburări de secreție și reabsorbție tubulară.

Cheia diagnosticului RVU este menținerea unui index înalt de suspiciune pentru ITU la nou-născut și sugarul mic, având în vedere simptomatologia nespecifică și necesitatea diferențierii, adesea dificilă, a unei ITU de infecțiile virale. Se recomandă efectuarea unei culturi de urină în toate cazurile de febră la nou-născut și sugar și copilul mic și în toate cazurile de febră de cauză neexplicată la copilul mare.

## VII. DATE IMAGISTICE

### 1. Ecografia fetală

Ultrasonografia prenatală (US fetală), detectează dilatațiile de tract urinar, cu semnificație clinică în nefro-urologia pediatrică, începând din săptămânile 15-20 de gestație. Diagnosticul de hidronefroza fetală este sugestiv pentru RVU, cu mențiunea că imaginile obținute sunt identice celor din obstrucția de joncțiune pielo-ureterală. Asocierea dilatării pielo-ureterale nu este prezentă în mod constant. Ureterul dilatat este dificil de vizualizat pe US fetală pentru că oferă o imagine asemănătoare intestinului. Evidențierea unei structuri lichidiene, dilatate, situate între rinichi și vezica urinară poate corespunde fie unui RVU, fie unei obstrucții de joncțiune vezico-ureterală și conturează de obicei un ureter dilatat.

## 2. Uretro-cistografia micțională

Reprezintă investigația diagnostică în RVU. La ora actuală nu există altă investigație diagnostică a RVU care să excludă cateterismul vezicii urinare. Numeroase studii de profil și cazuri din experiența personală au demonstrat că există situații, în care o ultrasonografie reno-vezicală normală poate să ignore un RVU de grad mare, dilatant. Deși, în general, se recomandă tratarea și vindecarea unei ITU înaintea efectuării cistografiei pentru a preveni rezultate fals pozitive, se pare că în multe din aceste situații un RVU poate fi subdiagnosticat, pentru că, poate fi vizualizat *numai în timpul infecției active*. Sunt cunoscute în practica curentă numeroase cazuri de PNF recidivantă apărute sub tratament profilactic corect, în care, cistografia micțională repetat efectuată la intervale de timp, la sfârșitul unui episod acut, a infirmat prezența RVU, pentru ca, într-un ultim efort diagnostic, o cistografie micțională efectuată în cursul infecției acute, să evidențieze un RVU de grad mare, care a necesitat ulterior, corecție chirurgicală.

Uretrocistografia micțională presupune introducerea substanței de contrast în vezica urinară prin intermediul unui cateter. Imaginile trebuie să cuprindă faza de umplere și de golire a vezicii urinare, uretra și tractul urinar superior în totalitate. Pentru a evita disconfortul asociat cateterismului vezical, se vor utiliza sonde vezicale subțiri fără balonaș, ex. cele utilizate pentru nutriția enterală la sugar și copilul mic (sonde pentru gavaj). Se recomandă ca substanța de contrast administrată, o substanță radio-opacă iodată să fie sterilă, să nu fie foarte concentrată și să aibă temperatura camerei; va fi introdusă sub presiune gravitațională controlată, printr-un sistem de perfuzie. Efectuarea cistografiei micționale nu presupune anestezie.

Există două metode clasice de cistografie micțională: *uretrocistografia micțională standard* care se efectuează cu o substanță de contrast radioopacă introdusă prin cateterism în vezica urinară, iar ulterior se urmărește radiografic întregul tract urinar și *uretrocistograma izotopică (nucleară)*, în care tractul urinar este monitorizat cu o cameră de emisie izotopică. Substanța de contrast marcată cu izotopi este introdusă fie direct în vezica urinară, fie este administrată intravenos iar pacientul este investigat pentru reflux după clarifierea tractului urinar superior și umplerea vezicii urinare. Sunt necesare câteva precizări în legătură cu indicațiile acestor tipuri de scintigrame.

- *Cistografia micțională standard*. Permite aprecierea conturului vezicii urinare, a anatomiei acesteia și precizează gradele de reflux. Se vizualizează foarte bine diverticuli vezicali, modificările de formă și trabeculațiile vezicii urinare, iar uretra

este perfect delimitată. Singurul dezavantaj este legat de gradul ridicat de iradiere în special pentru ovare.

- *Cistograma izotopică (nucleară)*. Are un grad de iradiere mai mic și prezintă avantajul unei vizualizări simultane a tractului urinar cu o cameră mobilă, fără a crește intensitatea expunerii radiante. Cistograma izotopică indirectă nu necesită cateterism vezical însă acuratețea acestei investigații este scăzută față de cistograma izotopică directă.
- *Indicațiile uretro-cistografiei micționale*. Se recomandă efectuarea cistografiei micționale standard, oricărui copil cu o primă ITU documentată până la vârsta de 3-5 ani și oricărui băiat, indiferent de vârstă, diagnosticat cu PNF acută.

În cazul copiilor mai mari diagnosticați cu ITU și a fetițelor diagnosticate cu PNF acută, se recomandă inițial efectuarea unei ecografii reno-vezicale; dacă există modificări sonografice se va continua evaluarea tractului urinar cu o cistografie micțională pentru a exclude un RVU.

Orice copil cu semne de disfuncție vezicală (tulburări de continență vezicală) va fi investigat printr-o cistografie micțională pentru a diagnostica modificări de tipul trabeculațiilor vezicale, diverticuli vezicali sau alte anomalii morfologice ale vezicii urinare sau anomalii uretrale. Se recomandă efectuarea unei cistograme izotopice în timpul primelor luni de viață în cazul descendenților pacienților cunoscuți cu RVU și în cazul fraților/surorilor pacienților diagnosticați cu RVU. Posibilitatea existenței unui RVU, în aceste cazuri, se situează între 25-30%. Și pacienții diagnosticați cu diferite alte anomalii reno-urinare necesită cistografie micțională: vezică neurogenă, disfuncția de eliminare, hidronefroză depistată pre- sau post-natal, rinichiul multichistic/boală polichistică renală (PKU) și imperforația anală. Uretrocistografia standard (convențională) va fi efectuată în stare de veghe și va asocia, dacă este posibil și faza micțională.

Cistogramele nucleare vor fi utilizate pentru monitorizarea pacienților cunoscuți cu RVU, având în vedere gradul mult mai mic de iradiere al acestora.

Alături de cistogramele larg utilizate, se vorbește recent de *PIC – cistograma*, metoda radiologică în care substanța de contrast este administrată intraureteral în timpul cistoscopiei. Această tehnică a fost utilizată în cazul copiilor cu ITU febrile, recidivante în care uretrocistografiile micționale standard nu au evidențiat RVU. PIC – cistograma a demonstrat existența RVU în 100% din cazurile studiate.

## 3. Ultrasonografia reno-vezicală (US)

Pacienții cu RVU necesită și evaluarea atentă a tractului urinar superior.

- **US renală.** Este o investigație neinvazivă care permite măsurarea exactă a dimensiunilor rinichiului și în mai mică măsură aprecierea cicatricelor renale. Nu se poate aprecia ecografic funcția renală. US renală se recomandă ca primă investigație în cazul oricărui nou-născut diagnosticat cu hidronefroza prenatală. Pacienții cunoscuți cu RVU necesită evaluare ecografică la fiecare 6-12 luni. US renală apreciază atât prezența cât și gradul hidronefrozei. În cazul diagnosticului de hidronefroza se recomandă și evaluarea ureterelor pentru vizualizarea unor posibile dilatații asociate. La fetițe un ureter dilatat în prezența hidronefrozei indică de obicei un RVU în timp ce la băieți absența dilatării ureterale în prezența unei hidronefroze este aproape întotdeauna diagnostică pentru o stenoză de joncțiune pielo-ureterală. Textura parenchimului renal este sugestivă pentru displaziile renale, în cazul în care, ecogenitatea acestuia este mult crescută comparativ cu cea a ficatului sau a splinei.
- **US vezicală.** Este utilă în evaluarea grosimii peretilor vezicali, a unui ureter dilatat și pentru a depista un ureterocel sau un ureter ectopic. Este de asemenea minim invazivă și foarte utilă pentru a aprecia volumul urinar rezidual.

#### 4. Urografia intravenoasă (UIV)

Permite conturarea anatomică a sistemului colector renal și reprezintă o investigație utilă în evaluarea preoperatorie a unor pacienți. Este însă asociată cu un grad mare de invazivitate și cu risc de reacții alergice la produșii de contrast.

#### 5. Scintigramele (renal-scan)

În funcție de radioizotopul utilizat scintigramele permit evaluarea cicatricelor corticale, funcția renală selectivă (individuală), drenajul ureteral și măsoară RFG. Singurul dezavantaj constă în imposibilitatea de a măsura cu acuratețe creșterea rinichiului. Este important de subliniat faptul că, exceptând ultrasonografia, *scintigrama (renograma, renal-scan) este cea mai puțin invazivă dintre investigațiile imagistice necesare evaluării anomaliilor de tract urinar la copil și a consecințelor acestora.*

Pentru a detecta PNF acute și cicatricile renale asociate RVU, se utilizează Tc 99m marcat cu acid dimercaptosuccinic (DMSA). În PNF acută captarea tubulară a radioizotopului este imposibilă, ceea ce determină zone de fotopenie corticală pe DMSA-scan. Persistența peste 6 luni a defectelor fotopenice scintigrafice este sugestivă pentru cicatrice corticale și afectare renală ireversibilă (a se vedea și ITU). Scintigrama renală cu <sup>99m</sup>Tc- DMSA este utilizată pentru a confirma suspiciunea de PNF și pentru a evalua efi-

ciiența tratamentului medical în RVU. Apariția unor zone fotopenice noi, situate în cortexul renal, în special în regiunile polare, indică cicatrice recent constituite.

#### 6. Urodinamica

Studiile urodinamice se recomandă în cazuri selectate; este vorba de pacienți care prezintă tulburări micționale diurne (frecvența și/sau urgența micțională), incontinența urinară diurnă sau IRU recurente. Studiul urodinamic este extrem de util înaintea reimplantărilor uretero-vezicale în special în situațiile în care este suspectată o participare neurologică (vezica neurogenă sau diferite injurii medulare).

Evaluarea urodinamică video presupune faza de umplere (*cistometrograma*) urmată de un studiu presional (*electromiografia*), faze obligatorii în cazul unui copil suspectat de RVU secundar. Cistometrograma demonstrează prezența contracțiilor neinhibate la nivelul detrusorului, modificări de complianță vezicală și scăderi presionale la nivelul detrusorului care reprezintă factori de risc în RVU. Studiul presional poartă numele de *cistometrogramă micțională* și evaluează obstrucțiile de col vezical. Presiuni crescute la nivelul detrusorului și un flux urinar scăzut în timpul cistometrogramei micționale confirmă obstrucția de col vezical. Aceste aspecte sunt definitorii pentru valvele de uretră posterioară sau pentru disinerгия vezico-sfincteriană, întâlnită în disfuncția de eliminare (sindromul Hinman).

#### 7. Cistoscopia

Are un rol limitat în diagnosticul RVU, ea devine necesară în condițiile în care anatomia uretrei a vezicii urinare sau a tractului urinar superior nu este complet elucidată cu ajutorul evaluării imagistice prezentate anterior. Se recomandă în general preoperator pentru depistarea ectopiei ureterale, a ureterocelului sau a diverticului ureterali; este de asemenea utilă în evaluarea orificiului ureteral contralateral în cazul unui RVU unilateral cunoscut.

### VIII. TRATAMENT

Pentru corectarea RVU sunt utilizare două tipuri de tratament: *medical* și *chirurgical*.

#### 1. Tratamentul medical

Majoritatea copiilor cu RVU sunt tratați medical, recomandările fiind legate de igiena perineală atentă, tratamentul tulburărilor intestinale și micționale și terapie antibacteriană profilactică. Intervențiile medicale au drept scop creșterea normală a rinichiului, prevenirea PNF și a insuficienței renale. Ghidul Cole-

giului Regal al Medicilor recomandă tratament antibiotic profilactic cel puțin până la vârsta de 5 ani sau până la vindecarea documentată a RVU. Dacă RVU persistă peste vârsta de 5 ani sau dacă ITU devin frecvente, se recomandă tratament chirurgical. Grupul Internațional de Studiu al RVU demonstrează faptul că sub tratament medical profilactic nu apar cicatrice renale noi și nici nu se agravează cele preexistente în absența reinfecțiilor urinare. Șansa rezoluției spontane în RVU de gr. I-III, la copilul sub vârsta de 5 ani este mare, fapt observat în special la băieți mai mici de 1 an. Există studii care atestă că și gradele mari de RVU (IV-V) se pot vindeca dacă urina se menține sterilă.

*Filozofia tratamentului medical se bazează pe faptul că gradele mici de reflux se rezolvă spontan și că urina sterilă nu afectează rinichiul.* Protocoalele de tratament medical au în vedere administrarea pe termen lung a unui tratament profilactic ITU, corectarea tulburărilor de micțiune (a disfuncției vezicale) acolo unde este cazul și evaluare imagistică periodică (cistografie micțională/cistogramă nucleară, scintigrama cu  $^{99m}\text{Tc}$  DMSA).

Grupul Internațional de Studiu al RVU face următoarele recomandări de tratament medical în RVU.

*Indicațiile medicației profilactice în absența cicatricelor renale la momentul diagnosticului:*

- Toți sugarii mai mici de 1an, cu RVU gr. I-V vor primi inițial terapie profilactică antibacteriană continuă.
- RVU unilaterale/bilaterale gr. I-IV, diagnosticate la copii în vârstă între 1 și 5 ani, vor fi inițial tratate profilactic (profilaxie continuă). Se vor asocia și alte măsuri legate de disciplinarea micțiunilor (orar, micțiuni duble), hidratare adecvată, prevenirea constipației.
- Respectarea unui orar micțional, al unui tranzit intestinal regulat și cateterism vezical intermitent, reprezintă reguli de bază în tratarea sindromului Hinman (disfuncția de eliminare).
- Medicație anticolinergică, monitorizarea aportului lichidian și orar micțional în instabilitatea de detrusor.
- Având în vedere scăderea ratei rezoluției spontane a RVU de grad mare, pe măsura avansării în vârstă, se recomandă corecția chirurgicală a RVU persistente la copilul mai mare de 3 ani.
- Hidronefroza observată pe US fetală poate fi prima indicație a unui RVU. Se recomandă inițierea terapiei profilactice (Cefalexin, Amoxicilina) imediat după naștere, efectuarea unei cistografii micționale standard cât mai precoce posibil, iar la vârsta de 4 săptămâni, efectuarea unei scintigrame cu  $^{99m}\text{Tc}$  DMSA.
- Vor fi corectate toate tulburările electrolitice secundare tulburărilor funcționale renale.

*Profilaxia antibacteriană continuă* scade incidența PNF și a cicatricelor renale post-infecțioase în RVU de grad mic și mediu (gr. I-III). Tratamentul non-chirurgical este preferat în aceste cazuri în absența altor anomalii anatomice asociate și a ITU frecvente în special dacă este vorba de PNF acute. Terapia profilactică antimicrobiană în RVU trebuie să acopere etiologia cunoscută, responsabilă de ITU active.

- Combi-nația trimetoprim-sulfametoxazol (TMP-SMX: Cotrimoxazol, Biseptol, Sumetrolim, etc.) este un preparat utilizat cu succes în ITU necom-plicate și în tratamentul preventiv al ITU recurente. Trimetoprimul inhibă enzima dihidrofolat reduc-taza care are rolul de a transforma acidul dihidro-folic în acid tetrahidrofolic în timp ce sulfameto-xazolul intră în competiție împreună cu acidul para-aminobenzoic (PABA), cunoscut a avea un rol important în metabolismul folaților, pentru a inhiba sinteza bacteriană de acid dihidrofolic. Nu se reco-mandă la sugarul mai mic de 2 luni. Nu se va admi-nistra la nou-născut datorită pericolului de apariție a unui icter nuclear. Doza recomandată este de 1-2 mg/kg/zi (pentru trimetoprim) și va fi administrată în priză unică, seara la culcare. Este contraindicat în cazurile de hipersensibilitate documentată și în anemia megaloblastică datorată deficienței de acid folic.
- Nitrofurantoinul (Muradantin, Macrobid, Macro-dantin) este un medicament utilizat de obicei în ITU joase necom-plicate. Are avantajul de a nu afecta flora gastro-intestinală și atinge concentrații crescute în urină. Nu se recomandă la copilul mai mic de 2 luni. Nu se va administra în cazurile diagnosticate cu deficit de G6PD datorită riscului crescut de anemie hemolitică. Doza recomandată este de 1-2 mg/kg/zi în priză unică seara la culcare. Ar fi de menționat faptul că, în cazurile complicate în care un singur medicament utilizat în scop profi-lactic se dovedește ineficient se recomandă aso-cierea de TMP-SMX și Nitrofurantoin, în dozele menționate, în două prize zilnic, administrate respectiv, dimineața și seara.
- Amoxicilina este o penicilină semisintetică cu spec-tru larg de activitate împotriva bacteriilor gram-po-zitive și gramnegative. Este un antibiotic cu elimi-nare renală ridicată, eficace în tratamentul cistitelor repetate, ITU necom-plicate și util în tratamentul preventiv de cursă lungă din cistitele recurente. Doza profilactică recomandată este de 5 mg/kg/zi începând de la naștere.
- Cefalexina, o cefalosporina de generația I-a, bacte-ricid cu acțiune pe bacterii grampozitive și pe unii bacili gramnegativi, cu absorbție bună digestivă și eliminare renală, se recomandă în profilaxia ITU,

alături de Amoxicilină începând din perioada neonatală, în doza de 2-3 mg/kg/zi.

**Anticolinergice.** Medicația anticolinergică are acțiune relaxantă asupra vezicii urinare și controlează hiperactivitatea detrusorului vezical. Hiperactivitatea de detrusor este o cauză cunoscută de RVU secundar. Cauzele secundare de RVU, determinate de complianță vezicală scăzută pot fi bine tratate cu agenți anticolinergici, medicație de obicei asociată profilaxiei antibacteriene.

**Oxibutinina** (Ditropan, Driptane) inhibă acțiunea acetilcolinei pe musculatura netedă având acțiune antispastică la acest nivel; prin urmare crește capacitatea vezicală, scăzând concomitent contracțiile neinhitate la nivelul detrusorului vezical. Este contraindicată în hipersensibilitățile documentate, în obstrucțiile gastro-intestinale parțiale sau complete, în glaucom în colitele ulcerative. Va fi administrată cu atenție în obstrucțiile de tract urinar, în esofagita de reflux și în afecțiunile cardiace. Se recomandă la copilul peste vârsta de 5 ani, 1-5 mg/doză în 1-3 administrări/zi.

**Tolterodina tartrat** (Detrol) este un receptor muscarinic competitiv utilizat în vezica hiperactivă; diferă de alte anticolinergice având acțiune selectivă pe vezica urinară. Doza recomandată la adult este de 1-2 mg/doză, 2 doze zilnic. Nu sunt încă precizate dozele la copil nefiind aprobată de FDA în SUA.

## 2. Tratamentul chirurgical

Pleacă de la premiza că gradele mari de reflux și RVU persistent nu au nici o șansă să se rezolve prin tratament medical, corecția chirurgicală reprezentând cea mai sigură modalitate terapeutică.

- Indicațiile *absolute* de tratament chirurgical prin reimplantare uretero-vezicală sunt reprezentate de RVU de gr. V, injuriile renale progresive și ITU recurente apărute sub tratament profilactic. Se recomandă de asemenea în cazurile cu complianță scăzută la profilaxie și la pacienții la care, tratamentul antibiotic supresiv al ITU repetitive este prost tolerat. Duplexurile asociate cu RVU, inserțiile ureterale anormale (ureterocelul, implantarea ureterală în „gaură de golf”), diverticuli ureterali și ectopia ureterală sunt foarte bine tratate chirurgical.
- Indicațiile chirurgicale *relative* includ RVU de gr. IV, vârsta de 4 ani timp în care nu s-a reușit vindecarea RVU cu tratament medical susținut și intrarea în adolescență, moment în care creșterea trigonului vezical și maturarea acestuia devin mai puțin probabile. Ar fi de adăugat că, se indică rezolvarea RVU la fete înaintea primei sarcini.

În funcție de prezența sau absența cicatricilor renale, demonstrate scintigrafic, la momentul diagnosticului există următoarele indicații de tratament chirurgical:

Cicatrice renale absente la momentul diagnosticului:

- La copilul mai mic de 1 an corecția chirurgicală se recomandă în cazul RVU persistente, sub tratament profilactic, localizate unilateral gr. III-V și în RVU bilaterale gr. III-IV.
- La copilul cu vârste cuprinse între 1-5 ani, terapia profilactică antibacteriană reprezintă o opțiune terapeutică inițială, chiar pentru RVU unilaterale gr. V, deși chirurgia este o alternativă rezonabilă în aceste cazuri. Același tratament se recomandă în cazul RVU persistente gr. III-V la care terapia medicală eșuează.
- La copilul în vârstă de 6-10 ani, corecția chirurgicală este preferată pentru RVU bilaterale gr. III-IV dar și profilaxia continuă reprezintă o alternativă rezonabilă. Pacienții cu RVU dilatante (gr. IV-V) trebuie operați. Aceeași recomandare privește copiii cu RVU unilaterale, persistente sub profilaxie, gr. III-IV.

### Cicatrice renale prezente la momentul diagnosticului

La copilul mai mic de 1 an, în RVU de gr. V, profilaxia continuă este primă opțiune de tratament, în egală măsură chirurgia reparatorie reprezintă o alternativă terapeutică serioasă. La băieții cu RVU unilaterale persistente gr. III-V terapia chirurgicală reprezintă de asemenea o opțiune. Aceeași recomandare este valabilă pentru fetele cu RVU unilaterale/bilaterale persistente.

- La copiii cu vârste cuprinse între 1-5 ani atât profilaxia continuă cât și chirurgia reparatorie reprezintă alternative rezonabile de tratament pentru RVU bilaterale de gr. III-V. Tratamentul chirurgical este recomandat și în cazurile de RVU uni sau bilateral gr. III-IV atât la fete cât și la băieți. Lipsește consensul continuării profilaxiei, în caz de eșec terapeutic, în RVU persistente gr. I-II. Pentru pacienții cu RVU persistente de gr. V, care nu au fost operați până la această vârstă, se recomandă corecție chirurgicală.
- La copilul în vârstă de 6-10 ani, diagnosticat cu grade mari de RVU (IV-V) uni sau bilateral se recomandă de la început tratament chirurgical. Aceeași recomandare se face și în cazul RVU unilaterale persistente gr. III-IV. Continuarea profilaxiei la această vârstă, pentru RVU gr. I-II este controversată.

**Reimplantarea ureterală** reprezintă tehnica chirurgicală de elecție pentru corecția RVU primar. Succesul terapeutic depinde de: creerea unui tunel submucos suficient de lung pentru a asigura un raport, între lungimea acestuia și diametrul ureteral, de 5 : 1, stabilirea unui susțineri eficiente prin intermediul



detrusorului vezical, evitarea cudărilor ureterale și construirea unui tunel în zona fixă a vezicii urinare. Reimplantarea standard antireflux este ilustrată de metoda *transtrigonală Cohen*, de cea *extravezicală Leadbetter-Politano* și de metodele de *detrusororafie extravezicală*. Scopul comun al acestor tehnici de reimplantare ureterală este prevenirea RVU prin crearea unui mecanism efektiv de valvă la nivelul joncțiunii vezico-ureterale. Corecția chirurgicală a RVU nu influențează recurența ITU însă localizarea acestor infecții fiind de obicei joasă, minimizează riscul apariției noilor cicatrici renale și evită simptomatologia alarmantă care însoțește de obicei o PNF acută. Tratatamentul chirurgical nu corectează toți factorii responsabili de care țin de gazdă în recurența ITU și care nu au de obicei legătură cu RVU. În același timp trebuie subliniat faptul că *incidența PNF scade* după reimplantări ureterale reușite comparativ cu tratamentul profilactic antibacterian de cursă lungă. Aproximativ 95% din copiii tratați chirurgical pentru RVU se vindecă.

### 3. Terapiile chirurgicale alternative

Se referă la injectarea diferitelor materiale, teflon, collagen, condrocite și alte produse biologice sau non biologice, sub orificiul ureteral la nivelul suportului creat de detrusorul vezical. Aceste substanțe au rolul de a se umfla în peretele ureteral și de preveni RVU. Rezultatele în timp ale acestor intervenții sunt discutabile. Unii autori au utilizat o tehnică endoscopică de injectare subureterală de GAX (o combinație specială de collagen și glutaraldehidă) în cazul pacienților diagnosticați cu RVU gr. II și mai mari. Această tehnică trebuie repetată; rezultatele urmărite la 12 și 24 de luni după ultima injecție evidențiază constanța RVU în 62-75% din cazuri (Inoue și colab.). S-au mai practicat injecții endoscopice de collagen bovin, implantări de politetrafluoroetilene pastă, condrocite, etc. Injectarea de condrocite autologe în RVU gr. II-IV urmărite la 1 an de la corecție a fost o reușită însă eficacitatea pe termen lung a acestor intervenții nu este încă evaluată (Calmadone și colab.). În iunie 2002 existau discuții la nivelul Grupului de Studiu SUA al RVU la copil (PVURGP) în legătură cu eficacitatea și siguranța pe care o oferă aceste materiale pe termen lung având în vedere că ele nu sunt aprobate de USFDA.

### 4. Urmărire post-operatorie

Se recomandă US renală la 2-3 luni după intervenția chirurgicală și apoi anual timp de 3 ani, o cistogramă nucleară după 6 luni și monitorizarea periodică a pacienților prin măsurarea tensiunii arteriale, examene de urină, uroculturi și evaluarea funcției renale. După confirmarea rezoluției RVU profilaxia antibacteriană poate fi stopată.

### 5. Complicații post-operatorii

Apariția unui RVU *contralateral* poate fi tranzitorie sau persistentă. Această situație este de obicei temporară și se rezolvă spontan. Apariția refluxului se datorează de obicei instabilității detrusorului în curs de vindecare.

Persistența unui RVU ipsilateral, în absența unor cauze secundare (vezica urinară cu complianță scăzută) este de obicei rezultatul unor imperfecțiuni chirurgicale de ordin tehnic, cum ar fi, mobilizarea inadecvată a ureterului, un tunel intramural scurt, plasarea incorectă a orificiului ureteral. În toate aceste situații se recomandă reintervenție chirurgicală. În prezența unui reflux post-operator de grad mare se recomandă reevaluare diagnostică detaliată: imagistică, urodinamică, cistoscopică.

*Obstrucția ureterală precoce* poate fi datorată cheagurilor sau depozitelor de mucus intraureterale, spasmelor vezicale sau unui hematom submucos vezical. Angularea ureterului sau diferite deficiențe tehnice pot determina în egală măsură obstrucție acută ureterală. Ischemia locală sau un tunel incorect construit pot cauza obstrucție ureterală cronică. Confirmarea diagnosticului de obstrucție ureterală se face prin US, UIV sau renografie nucleară. Majoritatea obstrucțiilor post operatorii se rezolvă spontan, altele, necesită corecții chirurgicale cum ar fi, plasarea temporară a unui stent ureteral și dilatare ureterosopică sau chiar nefrostomie. În cazurile severe este necesară repetarea reimplantării ureterale. Prezența diverticulilor ureterali poate complica tehnica de reimplantare și poate fi necesară chiar repetarea intervenției chirurgicale dacă există tulburări de drenaj diverticular, RVU sau obstrucție asociată.

*Hematuria* apărută după reimplantare este o manifestare în general comună, însă, persistența sângerării sau prezența cheagurilor, indică hemostază intraoperatorie inadecvată.

Hematuria este de obicei autolimitată; un cateterism vezical prelungit este benefic în multe cazuri în situații rare este totuși necesară fulgurație transuretrală sau reintervenție chirurgicală.

*Urosepsisul* este consecința ITU netratate sau a obstrucției ureterale. Pentru a preveni această complicație este necesară sterilizarea uroculturilor înaintea intervenției chirurgicale și rezolvarea promptă a obstrucției sub acoperire antibiotică adecvată.

*Anuria* este o complicație rară, care indică de obicei o stare de deshidratare sau obstrucție bilaterală, în aceste cazuri fiind necesară o hidratare parenterală adecvată și o verificare atentă a funcționalității cateretelor ureterale.

## IX. EVOLUȚIE, PROGNOSTIC/TERAPII CHIRURGICALE NOI ȘI CONTROVERSE

În condițiile în care reimplantările uretero-vezicale sunt efectuate de echipe chirurgicale experimentate, rata reimplantărilor ureterale reușite în RVU depășește 95%.

Incidența PNF post-operatorii scade semnificativ comparativ cu infecțiile de tip pielonefritic apărute în cursul terapiei profilactice antibacteriene de cursă lungă. Totuși, incidența cistitelor și a cicatricelor renale este identică pentru ambele tipuri de tratament al RVU. Se pune întrebarea dacă tehnicile minim invazive de injectare endoscopică periureterală a diferitelor substanțe (teflon, colagen) reprezintă o opțiune de perspectivă, rezultatele de până acum demonstrând succese limitate. Posibilitatea apariției granuloamelor sistemice după astfel de proceduri nu este văzută cu ochi buni de FDA în SUA. Colagenul bovin nu prezintă aceleași riscuri comparativ cu teflonul însă rezultatele pe termen lung în cazul utilizării colagenului, nu sunt suficient de încurajante.

Utilizarea agenților autologi pare însă promițătoare în perspectivă. Recent USFDA a aprobat tratamentul endoscopic al RVU utilizând injectarea unui copolimer, acid hialuronic/dextranomer. Există la ora actuală, în multe departamente de nefro-urologie pediatrică din lume echipe chirurgicale care utilizează tehnici laparoscopice în tratamentul RVU.

*Chirurgia laparoscopică* reprezintă o opțiune importantă în tratamentul chirurgical al RVU după

reușitele acestui tip de proceduri pe modele animale. Vârsta copilului în momentul diagnosticului, gradul RVU, prezența sau absența cicatricelor renale sau a unor anomalii reno-urinare asociate, complianța familiei în administrarea prelungită a tratamentului profilactic antibacterian, reprezintă factori importanți în decizia clinicianului nefrolog-pediatru pentru continuarea tratamentului medical sau pentru recomandarea unei intervenții chirurgicale corectoare în RVU. Scopul tratamentului, indiferent de opțiunea terapeutică, este același: prevenirea nefropatiei de reflux direct responsabilă de IRC și ESRD.

## X. CONCLUZII

RVU, cea mai frecventă anomalie urologică întâlnită în pediatrie, afectează 1% din copii și poate fi prezent în 30-50% din cazuri la pacienții diagnosticați cu ITU. Deși formele ușoare de reflux se pot vindeca spontan, în cazurile severe, combinația reflux, pielonefrită, cicatrici renale poate determina hipertensiune arterială și insuficiență renală progresivă (W.B. Harrell, 2005). Dilatarea tractului urinar fetal poate reprezenta singurul indiciu pentru RVU, sugerând în egală măsură gravitatea acestuia. Toți copiii cu ITU documentate până la vârsta de 5 ani și pacienții diagnosticați cu pielonefrită acută vor fi evaluați imagistic printr-o uretrocistografie micțională retrogradă. Diagnosticul și tratamentul corect și precoce al RVU au rol esențial în prevenirea nefropatiei de reflux și a complicațiilor acesteia.

## BIBLIOGRAFIE

1. **Austin JC, Cooper CS** – Vesicoureteral reflux: surgical approaches. *Urol Clin North Am*, 2004, 31(3), 543-547.
2. **Bălgrădean M** – Refluxul vezico-ureteral. In: *Pediatrie*, vol. II, Coord. Conf. Dr. F. Iordăchescu, Editura Națională, București, 895-901, 1998.
3. **Bălgrădean M, Iordăchescu F** – Refluxul vezico-ureteral, o anomalie determinată genetic. *Revista Medicală Națională*, 1997, 4, 27-30.
4. **Bălgrădean M** – Refluxul vezico-ureteral primar, patologie frecventă în practica pediatrică. *Revista Română de Urologie*, 1998, 3-4, 145-155.
5. **Bălgrădean M** – Rolul obstrucțiilor anatomice și al RVU în ITU, Anomalia joncțiunii vezico-ureterale. In: Teza de doctorat, Uropatia obstructivă malformativă la copil, contribuții în diagnosticul și urmărirea clinică la distanță a bolnavilor cu anomalii ale joncțiunii pielo- și vezico-ureterale, UMF București, 78-96, 113-25, 1996.
6. **Bernstein J, Meadow SR** – Sequelae of Urinary infection in Childhood. In: Edelman M Chester, *Pediatric Kidney Disease*. Little Brown and Co, Boston, 1970-76, 1992.
7. **Bruce WH, Brent W Snow** – Endoscopic treatment of vesicoureteral reflux. *Current Opin in Ped*, 2005, 17, 409-411.
8. **Cascio S, Chertin B** – Renal parenchymal damage in male infants with high grade vesicoureteral reflux diagnosed after the first urinary tract infection. *J Urol*, 2002, 168, 1708-1710.
9. **Chertin B, Puri P** – Familial vesicoureteral reflux. *J Urol*, 2003, 169(5), 1804-1808.
10. **Choe JM, Benedict J** – Vesicoureteral Reflux, Abstract/Medline. June, 2002.
11. **Decter RM** – Vesicoureteral Reflux. *Pediatr in Rev*, 2001, 6, 205-209.
12. **Lowe LH, Patel MN, Gatti MN** – Utility of follow-up renal sonography in children with vesicoureteral reflux and normal initial sonogram. *Pediatrics*, 2004, 113, 548-550.
13. **Polito C, Rambaldi F** – Unilateral vesicoureteric reflux: Low prevalence of contralateral renal damage. *Journal of Pediatr*, 6, 2001, 875-879.
14. **Rubenstein JN, Maizels M, Kim SC, Houston JT** – The PIC cystogram: a novel approach to identify occult vesicoureteral reflux in children with febrile urinary tract infections. *J Urol*, 2003, 169(6), 2339-2343.
15. **Sheldon CA, Wacksman J** – Vesicoureteral Reflux. *Pediatr in Rev*, 1995, 16(1), 22-27.