

# SINDROMUL INCISIVULUI MAXILAR MEDIAN UNIC

**Conf. Dr. Ileana Puiu<sup>1</sup>, Conf. Dr. Carmen Niculescu<sup>1</sup>, Dr. Laura Marinău<sup>1</sup>,  
Dr. Veronica Maria<sup>1</sup>, Dr. Ioana Oprîțoiu<sup>2</sup>**

<sup>1</sup>*Clinica Pediatrie I, Universitatea de Medicină și Farmacie, Craiova*

<sup>2</sup>*Spitalul Clinic Județean de Urgență, Craiova*

## REZUMAT

Sindromul incisivului maxilar median unic este o afecțiune complexă, datorată unor defecte multiple de dezvoltare, în special pe linia mediană, secundar acțiunii unor factori necunoscuți, care acționează în zilele 35-38 de viață intrauterină.

Autorii prezintă cazul copilului V.C. în vârstă de 13 ani 9 luni, cu repetate internări în vederea evaluării pentru hipostatură și retard mental. La vârsta de 5 ani a fost diagnosticat cu astm bronșic, iar la vârsta de 10 ani cu panhipopituitarism; a urmat tratament de substituție tiroidiană și cu hormon de creștere, dar inconstant. Examenul clinic: retard statural marcat, facies dismorf, obstrucție nazală cronică, prezența incisivului maxilar median unic, retard mental moderat, cu deficit de atenție. Examinări paraclinice: CT cranian – hipoplazie hipofizară, determinările hormonale au confirmat diagnosticul de panhipopituitarism.

**Cuvinte cheie:** sindromul incisivului maxilar median unic, copil

## INTRODUCERE

Sindromul incisivului central maxilar median unic (SMMCI) este o afecțiune complexă, care se caracterizează prin prezența unui singur incisiv, situat pe linia mediană, numai la nivelul maxilarului (nu și la nivelul mandibulei).

Această afecțiune se datorează unor defecte multiple de dezvoltare, în special pe linia mediană, secundar acțiunii unor factori necunoscuți, care acționează în zilele 35-38 de viață intrauterină.

Sunt implicate structurile de pe linia mediană a capului: oasele craniene, dentiția de la nivelul maxilarului superior, căile aeriene nazale, uneori creierul, la care se asociază afectarea altor structuri de pe linia mediană a corpului (1,2).

## PREZENTAREA CAZULUI

Autorii prezintă cazul copilului V.C., în vârstă de 13 ani 9 luni, cu repetate internări în Clinicile de Pediatrie și Endocrinologie din Craiova și București,

în vederea evaluării pentru hipostatură și retard mental.

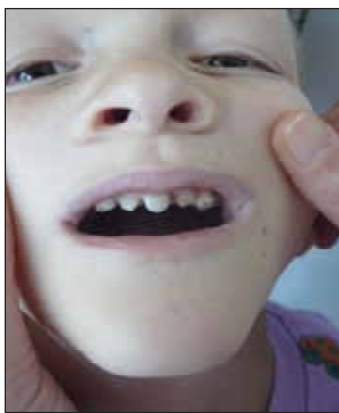
Din antecedentele heredocolaterale reținem că pacientul provine din părinți tineri, neconsangvini, afirmativ sănătoși; tatăl cu microcefalie și hipostatură, dar neinvestigat; mai are o soră de 10 ani sănătoasă; afirmativ fără antecedente familiale de anomalii dentare sau cerebrale.

Antecedentele personale fiziologice: sarcină cu evoluție normală, este primul copil, din naștere spontană, la 38 de săptămâni, cu o greutate la naștere de 3.050 g, cu suferință la naștere, alimentat natural 4 luni, cu dezvoltare psihomotorie și staturoponderală întârziată pe etape de vârstă.

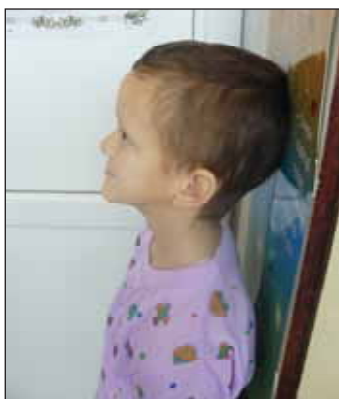Din antecedentele personale patologice reiese că în perioada de copil mic a prezentat repetate episoade de convulsii în afebrilitate; sub tratament anticonvulsivant continuu nu a mai repetat convulsiile în ultimii 3 ani; a mai prezentat repetate spitalizări pentru infecții respiratorii, iar la vârsta de 5 ani a fost diagnosticat cu astm bronșic în formă moderată, cu evoluție favorabilă sub tratament. La

vârsta de 10 ani a fost diagnosticat cu panhipopituitarism, apoi a urmat tratament de substituție tiroidiană, cortizon și hormon de creștere, dar inconstant.

Examenul clinic, la vârsta de 13 ani și 9 luni, a evidențiat: retard statural marcat (talie 125 cm/- 4 DS, greutatea 27 kg/IMC 17,3 kg/m<sup>2</sup>); microcefalie, facies dismorf, obstrucție nazală cronică cu respirație orală, prezența incisivului central maxilar median unic, care a fost prezent atât în cadrul dentiției primare, cât și permanente; tegumente aspre, discret infiltrate; micropenis, testiculi prezenți în scrot, dar, fără semne de sexualizare spontană; retard mental moderat, cu deficit de atenție (Fig. 1, 2).



**FIGURA 1.** Prezența incisivului central maxilar median unic



**FIGURA 2.** Aspect clinic general: microcefalie, hipostatură

Examinările paraclinice: teste biologice uzuale în limite normale; determinările hormonale au confirmat diagnosticul de panhipopituitarism: STH bazal 0,6 ng/ml, STH după stimulare cu insulină 1,03 ng/ml la 30 min (glicemie 40 mg%) și 2,06 ng/ml la 60 minute; TSH 5,7  $\mu$ UI/ml, T4 < 2  $\mu$ g/dl, Cortizol 1,75  $\mu$ g/dl, 17 KS 20,9 mg/24h, 17 OH-CS 1,25 mg/24h, PR 22,19 ng/ml.

Explorările imagistice: radiografia craniană de profil a evidențiat șa turcică redusă în dimensiuni, radiografia de pumn a arătat o vârstă osoasă corespunzătoare vârstei de 5 ani, iar tomografia computerizată la nivelul craniului a evidențiat hipoplazie hipofizară, fără procese înlocuitoare de spațiu.

La examenul ORL au fost prezente vegetațiile adenoide și moderată stenoza coanală.

Ecografia abdominală și ecocardiografia nu au evidențiat modificări patologice.

Cariotipul a fost 46 XY.

## DISCUȚII

Sindromul incisivului central maxilar median unic este o anomalie de dezvoltare ce implică structurile de pe linia mediană a capului și corpului, secundar unor factori necunoscuți, care intervin precoce în viața intrauterină, între zilele 35-38 de sarcină. Prezența incisivului median maxilar unic poate exista ca manifestare izolată sau în asociere cu alte anomalii de dezvoltare ale liniei mediane. Există o mare variabilitate a manifestărilor fenotipice (3).

Denumirea acestui sindrom a fost dată de Hall și colab. (1997); inițial, în literatură a fost descrisă doar absența congenitală sau ereditară a incisivului central (4,5), apoi a fost recunoscută asocierea cu hipostatura (6), dar această asociere nu este prezentă întotdeauna (7). Astfel, a fost sugerată denumirea de sindromul incisivului central maxilar median unic de către mai mulți autori (8,9).

Incidența estimată de Hall și colab. (1997) este de 1:50.000 născuți vii; incidența se consideră că este mult mai mare la feții născuți morți sau la cei avortați.

Deși diagnosticarea acestui sindrom ar fi posibilă ecografic din săptămânile 18-22 de sarcină, totuși, rareori diagnosticul se stabilește prenatal; postnatal, diagnosticul poate fi stabilit ușor după vârsta de 6-8 luni, o dată cu erupția dentiției temporare, a incisivului median superior.

La cazul prezentat, diagnosticul s-a stabilit pe baza prezenței incisivului maxilar unic, situat pe linia mediană, atât în cadrul dentiției primare, cât și permanente, la care s-au asociat celelalte anomalii: retard statural marcat, hipotiroidism, microcefalie, obstrucție nazală cronică, retard mental moderat, cu deficit de atenție, epilepsie, astm bronșic.

Există o mare variabilitate a manifestărilor fenotipice, dar următoarele trăsături sunt caracteristice (1):

- prematuritate și greutate mică la naștere (37%);
- la naștere, dismorfism facial, filtrum indistinct la nivelul buzei superioare, absența frenului labial, despicătură a buzei și/sau a palatului dur la 25% dintre cazuri (10); obstrucție nazală congenitală de diverse grade: fose nazale îngustate, atrezie coanală, stenoza congenitală a aperturii piriforme (90%), deviație de sept (11,12);

- în jurul vârstei de 8 luni, erupția incisivului maxilar unic, situat pe linia mediană a maxilarului, prezent atât în dentiția primară, cât și în cea permanentă;
- istoric familial de incisiv maxilar median unic sau de: microcefalie, holoproencefalie, obstrucții nazale congenitale, hipostatură, retard psihic, epilepsie sau alte anomalii ale liniei mediene (25%);
- retard statural (< 2DS) la 50% dintre cazuri;
- microcefalie, hipotelorism (45%);
- asocierea cu holoproencefalie de diverse grade este frecvent descrisă, dar nu este obligatorie (13); acest sindrom mai este descris și ca o formă minoră de holoproencefalie;
- retard psihic de diverse grade (50%), hiperactivitate, asociate sau nu cu epilepsie;
- anomalii morfologice ale glandei hipofize și ale șei turcești (15-50%);

Acest sindrom se mai poate asocia și cu alte sindroame: CHARGE, VACTERL, sindromul velocardiofacial, holoproencefalia autozomal domi-

nantă, displazia ectodermală, sindromul de retracție Duane (14,15,16,17).

Alte anomalii înregistrate la aceste cazuri: cardiopatii congenitale (25%), anomalii ale vertebrelor cervicale și toracice (14%), alergii, astm bronșic; alte anomalii ale liniei mediene (25%): panhipopituitarism, hipotiroidism, ambiguitate genitală, micropenis și altele (18,19,20,21).

## CONCLUZII

Dignosticul la cazul prezentat s-a stabilit pe prezența incisivului maxilar median unic, la care s-au asociat celelalte manifestări clinice caracteristice acestui sindrom; este importantă asocierea cu microcefalie și hipostatură.

Tratamentul la acest caz este complex și interdisciplinar, de substituție hipofizară, tiroidiană și suprarenală, anticonvulsivant, antiastmatic și de recuperare neuro-psihică.

Prognosticul este rezervat, recuperarea deficitului statural și a retardului psihic fiind parțială.

## *Solitary median maxillary central incisor syndrome – case report*

**Conf. Dr. Ileana Puiu<sup>1</sup>, Conf. Dr. Carmen Niculescu<sup>1</sup>, Dr. Laura Marinău<sup>1</sup>,  
Dr. Veronica Maria<sup>1</sup>, Dr. Ioana Opritoiu<sup>2</sup>**

<sup>1</sup>*Pediatric Clinic, University of Medicine and Pharmacy Craiova*

<sup>2</sup>*Emergency Clinical County Hospital Craiova*

### ABSTRACT

Solitary median maxillary central incisor syndrome is a complex disorder consisting of multiple defects of development, mainly midline defects, secondary to the action of unknown factors operating in utero about the 35<sup>th</sup>-38<sup>th</sup> days from conception.

The authors present a case of the child V.C. of 13 years and 9 months old, with repeated admissions for the assessment of short stature and mental retardation. At the age of 5 years the child was diagnosed with asthma, and at 10 years old with panhypopituitarism, and took inconstantly a thyroid replacement and growth hormone therapy. Clinical examination: severe short stature, facial dysmorphism, chronic nasal obstruction, the presence of a solitary median central incisor, moderate mental retardation with attention deficit. Laboratory examinations: cranial CT – pituitary hypoplasia; the hormonal tests confirmed the diagnosis of panhypopituitarism.

**Key words:** solitary median maxillary incisor syndrome, child

### INTRODUCTION

Solitary median maxillary central incisor syndrome (SMMCI) is a complex disorder that is characterized by the presence of a single incisor, located in the midline, only in the maxilla (and not in the mandible).

This disorder is due to multiple, mainly midline defects of development resulting from unknown factors operating *in utero* about the 35<sup>th</sup> – 38<sup>th</sup> days from conception.

There are involved midline structures of the head: cranial bones, the maxilla and its contained dentition,

nasal airways, and sometimes the brain, together with other midline structures of the body (1, 2).

## CASE PRESENTATION

The authors present a case of the child V.C. of 13 years and 9 months old, with repeated admissions in Pediatric and Endocrinology Clinics of Craiova and Bucharest for the assessment of short stature and mental retardation.

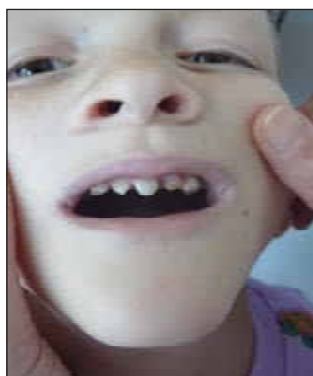From family history we have noticed that the patient comes from young affirmatively healthy parents; father with microcephaly and short stature, but with no clinical investigations; the patient also has a healthy 10 years old sister; affirmatively with no dental or cerebral abnormalities.

Personal physiological history: pregnancy with normal development, the patient being the first baby, spontaneous labor in 38 weeks, with problems during childbirth, and a birth weight of 3050g and psychomotor and weight-stature development were delayed for this patient's age.

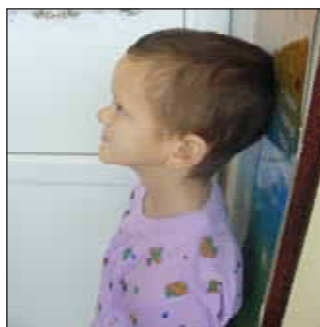From personal pathological history we have noticed repeated episodes of seizures in the absence of fever during the early childhood, under anticonvulsivant treatment in the last 3 years the child didn't repeated the seizures; multiple hospital admissions for respiratory infections; and at the age of 5 years the child was diagnosed with moderate asthma, with favorable evolution under treatment, and panhypopituitarism, and took inconstantly a thyroid replacement and growth hormone therapy and cortisone therapy.

Clinical examination at the age of 13 years and 9 months has shown severe short stature (125 cm size/-4 SDS), weight (27 kg, BMI 17,3 kg/m<sup>2</sup>); microcephaly, facial dysmorphism, chronic nasal obstruction with oral breathing, the presence of solitary median central incisor in both primary and permanent dentitions; rough skin, showing discrete infiltrates; micropenis, testes present in the scrotum but without signs of spontaneous sexualisation; moderate mental retardation with attention deficit (Fig. 1, 2).

Laboratory examinations: routine blood tests in normal ranges, the hormonal tests confirmed the diag-



**FIGURE 1.** Presence of solitary maxillary median incisor



**FIGURE 2.** Clinical aspect: microcephaly, short stature

nosis of panhypopituitarism: basal STH 0.6 ng/ml, STH after insulin stimulation 1.03 ng/ml at 30 minutes (blood glucose 40 mg%) and 2.06 ng/ml at 60 minutes; TSH 5.7  $\mu$ UI/ml, T4 <2  $\mu$ g/dl, Cortisol 1.75  $\mu$ g/dl, 17 KS 20.9 mg/24h, 17 OH-CS 1.25 mg/24h, PR 22.19 ng/ml.

Imaging investigations: Skull x-ray, lateral view, showed a Turkish saddle reduced in size, the x-ray of the wrist showed a bone age of 5 years old, the computed tomography of the skull revealed pituitary hypoplasia with no space-occupying lesions.

On ORL examination was noticed adenoid vegetations and moderate choanal stenosis.

Abdominal ultrasound and echocardiography have shown no pathology. Karyotype was 46 XY.

## DISCUSSION

Solitary median maxillary central incisor syndrome is an abnormality of development involving the midline structures of the head and body, secondary to unknown factors, which occur early in intrauterine life, about the 35<sup>th</sup>-38<sup>th</sup> days from conception. The presence of solitary median maxillary incisor may exist as single isolated event or in combination with other developmental anomalies of the midline. There is a wide variability in the phenotypic features (3).

The name of this syndrome was given by Hall et al. (1997), in literature was originally described just the congenital or hereditary absence of central incisor (4, 5), and after that it was recognized the association with short stature (6), but this combination is not always present (7). Thus, it has been suggested the name of solitary median maxillary central incisor syndrome by several authors (8, 9).

Hall et al. (1997) have estimated an incidence of 1:50,000 live births; the incidence is higher in stillbirths and aborted fetuses.

Although the diagnosis of this syndrome could be possible in 18-22 weeks of pregnancy by ultrasonography, however, rarely the diagnosis is established prenatal; postnatal, the diagnosis can be easily established after 6-8 months of age, once the primary SMMCI tooth has erupted.



In the presented case, the diagnosis was based on the presence of a solitary maxillary incisor, situated in the midline, in both primary and permanent dentitions, with other abnormalities associated: marked growth retardation, hypothyroidism, microcephaly, chronic nasal obstruction, moderate mental retardation, attention deficit, epilepsy, asthma.

There is a wide variability in the phenotypic spectrum, but the following features are typical of the phenotype (1):

- prematurity and low birth weight (37%);
- at birth, facial dysmorphism, the upper lip with an indistinct philtrum, absence of a labial frenulum, cleft lip and/or cleft palate in 25% cases (10); congenital nasal airway obstruction of various degrees: midnasal stenosis, choanal atresia, congenital nasal pyriform aperture stenosis (90%), septum deviation (11,12);
- at approximately 8 months age, the eruption of a solitary maxillary incisor tooth, situated in the midline of the maxillary alveolus and present in both primary and permanent dentitions;
- family history of SMMCI or of microcephaly, holoprosencephaly, congenital nasal obstruction, short stature, intellectual disability, epilepsy or other midline defects (25%);
- short stature (<2DS) in 50% cases;
- microcephaly, hypotelorism (45%);
- various degrees of holoprosencephaly association is often described, but is not required (13), this syndrome is also described as a microform of holoprosencephaly;

- intellectual disability varying in degree (50%), hyperactivity disorder, possibly associated with epilepsy;
- sella turcica and pituitary gland morphological abnormalities (15-50%).

This syndrome may be associated with other syndromes: CHARGE, VACTERL, velocardiofacial syndrome, autosomal dominant holoprosencephaly, ectodermal dysplasia, Duane retraction syndrome (14, 15, 16, 17).

Other abnormalities recorded in these cases: congenital heart disease (25%), cervical and thoracic spine abnormalities (14%), allergies, asthma; other midline abnormalities (25%): panhypopituitarism, hypothyroidism, ambiguous genitalia, micropenis and others (18, 19, 20, 21).

## CONCLUSIONS

In the presented case the diagnosis was established on the presence of a solitary median maxillary incisor, which has been associated with other characteristic clinical manifestations of this syndrome; it is important the association with microcephaly and short stature.

Treatment in this case is complex and interdisciplinary, and it involves substitution therapy for the pituitary-adrenal axis, thyroid therapy, anticonvulsant and anti-asthma therapy, and neuropsychological recovery.

The prognosis is reserved, recovery of intellectual deficit and short stature being partial.

## REFERENCES

1. Hall R.K. – Solitary median maxillary central incisor (SMMCI) syndrome. *Orphanet Journal of Rare Diseases* 2006; 1:12.
2. Hall R.K., Bankier A., Aldred M.J. et al. – Solitary median maxillary central incisor, short stature, choanal atresia/midnasal stenosis (SMMCI) syndrome. *Oral Surg Oral Med Oral Pathol Oral Radiol Endod* 1997; 84:651-662.
3. Catania P., Conti C., Poggi G.M. et al. – Two cases of solitary median maxillary central incisor syndrome. *Minerva Pediatr* 2010; 62(1):113-8.
4. Scott D.C. – Absence of upper central incisor. *Br Dent J* 1958; 104:247-248.
5. Kopp W. – A hereditary congenitally missing maxillary central incisor. *Oral Surg Oral Med Oral Pathol* 1967; 24:367.
6. Rappaport E.B., Ulstrom R., Gorlin R.J. – Monosupero-centroincisiodontic dwarfism. *Birth Defects Orig Artic Ser* 1976; 12:243-245.
7. Wesley R.K., Hoffman W.H., Perrin J et al. – Solitary maxillary central incisor and normal stature. *Oral Surg Oral Med Oral Pathol* 1978; 46:837-842.
8. Bamba S. – Clinical evaluation of six patients with a single maxillary central incisor. *Jap J Paediatr Dent* 1989; 10:52-56.
9. Youko K., Satoshi F., Kubota K., Goto G. – Clinical evaluation of a patient with single maxillary central incisor. *J Clin Pediatr Dent* 2002; 26:181-186.
10. Kjaer I., Becktor K.B., Lisson J. et al. – Face, palate and craniofacial morphology in patients with a solitary median maxillary central incisor. *Eur J Orthod* 2001; 23:63-73.
11. Van Den Abbeele T., Triglia J.M., Francois M., Narcy P. – Congenital nasal pyriform aperture stenosis: diagnosis and management of 20 cases. *Ann Otol Rhinol Laryngol* 2001; 110:70-75.
12. Captier G., Tourbach S., Bigorre M. et al. – Anatomical consideration of the congenital nasal pyriform. *Orphanet Journal of Rare Diseases* 2006; 1:12.
13. Nanni L., Ming J.E., Du Y. et al. – SHH Mutation is associated with solitary median maxillary central incisor: a study of 13 patients and review of the literature. *Am J Med Genet* 2001; 102:1-10.
14. Harrison M., Calvert M.L., Longhurst P. – Solitary maxillary central incisor as a new finding in CHARGE association: a report of two cases. *Int J Paediatr Dent* 1997; 7:185-189.
15. Oberoi S., Vargervik K. – Velocardiofacial syndrome with single central incisor. *Am J Med Genet A* 2005; 132:194-197.
16. Buntinx I., Baraitser M. – A single maxillary incisor as a manifestation of an ectodermal dysplasia. *J Med Genet* 1989; 26:648-651.
17. Parentin F., Perissutti P. – Solitary median maxillary incisor, Duane retraction syndrome, growth hormone deficiency and duplicated thumb phalanx: a case report. *Clin Dysmorphol* 2003; 12:141-142.
18. Fleming P., Nelson J., Gorlin R.J. – Single maxillary central incisor in association with mid-line anomalies. *Br Dent J* 1990; 168:476-479.
19. Yassin O.M., El-Tal Y.M. – Solitary maxillary central incisor in the midline associated with systemic disorders. *Oral Surg Oral Med Oral Pathol Oral Radiol Endod* 1998; 85:548-551.
20. Matthai S.M., Smith C.S. – Pituitary hypoplasia associated with a single central incisor. *J Pediatr Endocrinol Metab* 1996; 9:543-544.
21. Vanelli M., Bernasconi S., Balestrazzi P. – Solitary maxillary central incisor with growth hormone deficiency. *Arch Fr Pediatr* 1980; 37:321-322.